

**АНАЛИЗ РЕЗУЛЬТАТОВ ТРАНСПЕДИКУЛЯРНОЙ ФИКСАЦИИ ПРИ
НЕСТАБИЛЬНЫХ ПОВРЕЖДЕНИЯХ ГРУДОПОЯСНИЧНОГО ОТДЕЛА
ПОЗВОНОЧНИКА.**

**ANALYSIS OF TRANSPEDICULAR FIXATION OUTCOMES IN UNSTABLE
THORACOLUMBAR SPINE INJURIES**

**KO‘KRAK-BEL UMURTQA BO‘LIMINING NO BARQAROR SHIKASTLANISHLARIDA
TRANSPEDIKULYAR FIKSATSIYA NATIJALARINING TAHLILI**

Сайдумаров Дилиод Мирзаахматович

<https://orcid.org/0009-0002-8642-1561>

Кузиев Ортикшер Илмиддинович – PhD

<https://orcid.org/0000-0002-3271-7140>

Central Asian Medical University

Давлатов Баходиржон Набижонович

<https://orcid.org/0009-0007-7620-9176>

Андижанский государственный медицинский институт

Сайдумаров Д.М., Кузиев О.И., Давлатов Б.Н. (2025). АНАЛИЗ РЕЗУЛЬТАТОВ ТРАНСПЕДИКУЛЯРНОЙ ФИКСАЦИИ ПРИ НЕСТАБИЛЬНЫХ ПОВРЕЖДЕНИЯХ ГРУДОПОЯСНИЧНОГО ОТДЕЛА ПОЗВОНОЧНИКА. ActaCAMU (Vol. 10, Number 2, pp. 139–146). Zenodo. <https://doi.org/10.5281/zenodo.15645233>

Аннотация: В статье проведён анализ клинической и рентгенологической эффективности короткосегментной транспедикулярной фиксации при нестабильных переломах груднопоясничного отдела позвоночника. В исследование включены 32 пациента с травматическими повреждениями на уровне T11–L2, подвергшиеся оперативному лечению. Оценивались неврологические исходы по шкале ASIA, угловые параметры кифоза и клиновидной деформации, а также динамика высоты тела позвонка. Результаты продемонстрировали значимое улучшение неврологического статуса у пациентов с неполным дефицитом, устойчивую коррекцию деформаций позвоночника и сохранение эффектов в течение 18–24 месяцев наблюдения. Низкий уровень послеоперационных осложнений подтверждает безопасность метода. Выводы свидетельствуют о целесообразности включения повреждённого позвонка в конструкцию фиксации для обеспечения стабильности и сохранения подвижности сегментов.

Ключевые слова: короткосегментная фиксация, груднопоясничного перелом, транспедикулярная фиксация, задняя фиксации позвоночника.

Annotation: This study analyzes the clinical and radiological effectiveness of short-segment transpedicular fixation in unstable fractures of the thoracolumbar spine. The study included 32 patients with traumatic injuries at levels T11–L2 who underwent surgical treatment. Neurological outcomes were assessed using the ASIA scale, along with angular parameters of kyphosis and wedge deformity, and vertebral body height dynamics. The results demonstrated significant neurological improvement in patients with incomplete deficits, stable correction of spinal deformities, and preservation of outcomes over an 18–24 month follow-up period. The low rate of postoperative complications confirms the safety of the method. The findings suggest that including the injured vertebra in the fixation construct is advisable to ensure stability and preserve segmental mobility.

Keywords: short-segment fixation, thoracolumbar fracture, transpedicular fixation, posterior spinal fixation.

Annotatsiya: Ushbu maqolada ko'krak-umurtqa bo'g'imi sohasidagi no barqaror suyukli sinishlarda qisqa segmentli transpedikulyar fiksatsiyaning klinik va rentgenologik samaradorligi tahlil qilindi. Tadqiqotga T11–L2 darajasidagi travmatik jarohatlar bilan kasallangan 32 bemor qamrab olindi va operatsion davolanish o'tkazildi. ASIA shkalasi bo'yicha nevrologik natijalar, kifozi va klin shakl berilishi burchak parametrlari hamda umurtqa tanasining balandligi dinamikasi baholandi. Natijalar, nevrologik defitsiti to'liq bo'lmagan bemorlarda sezilarli yaxshilanishni, umurtqa deformatsiyalarining barqaror tuzatilishini va 18–24 oy davomida natijalar saqlanishini ko'rsatdi. Jarrohlikdan keyingi asoratlar darajasi pastligi usulning xavfsizligini tasdiqlaydi. Tadqiqot natijalari shikastlangan umurtqani fiksatsiya konstruksiyasiga qo'shish barqarorlik va segmentlar harakatliligini saqlash uchun maqsadga muvofiqligini ko'rsatadi.

Kalit so'zlar: qisqa segmentli mustahkamlash, ko'krak-bel sinig'i, transpedikulyor mustahkamlash, umurtqa pog'onasining orqa tomondan mustahkamlanishi.

Введение: Нестабильные повреждения груднопоясничного отдела позвоночника (T11–L2) занимают одно из ведущих мест в структуре тяжелой травмы опорно-двигательного аппарата и сопровождаются высоким риском как неврологических нарушений, так и формирования стойких посттравматических деформаций позвоночника [1, 17]. Груднопоясничный переход представляет собой биомеханически уязвимую зону вследствие перехода от относительно ригидного грудного отдела к более подвижному поясничному, что обуславливает высокую частоту взрывных и сгибательно-дистракционных переломов при высокоэнергетических травмах [19].

Одним из наиболее широко применяемых методов хирургического лечения таких повреждений является транспедикулярная фиксация, позволяющая обеспечить стабильность повреждённого сегмента, восстановление анатомических соотношений и раннюю вертикализацию пациента. При этом до настоящего времени сохраняются разногласия в отношении оптимального объема фиксации (короткосегментной, длинносегментной, с включением уровня перелома и без него), а также долгосрочных клинических и рентгенологических исходов при различных вариантах хирургической стабилизации [10].

Современные исследования подчеркивают важность индивидуализированного подхода с учетом морфологической классификации перелома (по AOSpine, Load Sharing Classification), степени повреждения опорных структур, а также исходного неврологического статуса пациента [4, 13]. Так, по данным Tezerep и Kuru (2005), короткосегментная фиксация, усиленная винтами в тело сломанного позвонка, позволяет достичь сопоставимых с длинносегментной фиксацией показателей стабильности при меньшей травматичности вмешательства [16].

Цель исследования — проанализировать клинические и рентгенологические результаты транспедикулярной фиксации при нестабильных повреждениях груднопоясничного отдела позвоночника, оценить эффективность короткосегментной фиксации и выявить факторы, влияющие на исход лечения.

Материалы и методы: В период с 2023 по 2024 год в нейрохирургическое отделение ФФРНЦЭМП были госпитализированы 32 пациента с нестабильными переломами груднопоясничного перехода (T11–L2), которым была выполнена короткосегментная транспедикулярная фиксация с включением уровня перелома. В исследование включались пациенты в возрасте от 20 до 50 лет с прогрессирующим кифотическим углом $\geq 20^\circ$, утратой высоты тела позвонка более 50%, вовлечением позвоночного канала более чем на 50%.

Перед оперативным лечением всем пациентам проводился стандартный комплекс экстренной диагностики, включающий рентгенографию, мультиспиральную компьютерную томографию (МСКТ), а при подозрении на повреждение спинного мозга - магнитно-резонансную томографию (МРТ) груднопоясничного отдела. При наличии клинических признаков повреждений внутренних органов осуществлялись консультации смежных специалистов (хирурга, уролога, травматолога и др.).

Неврологический статус оценивался с использованием классификационной шкалы ASIA (American Spinal Injury Association Impairment Scale), позволяющей объективно определить степень нарушения проводящей функции спинного мозга и планировать объем оперативного вмешательства. Шкала ASIA применяется для оценки сенсорных и моторных нарушений, а также мониторинга восстановления.

Тактика хирургического лечения определялась в соответствии с классификацией TLICS (Thoracolumbar Injury Classification and Scoring System), разработанной Spine Trauma Study Group. Эта система стандартизирует подход к лечению нестабильных повреждений груднопоясничного перехода, основываясь на трех ключевых параметрах: морфология повреждения, неврологический статус и состояние заднего связочного комплекса.

Оперативные вмешательства выполнялись из заднего срединного доступа. Педикулярные винты устанавливали в тела позвонков выше и ниже уровня перелома, а также в поврежденный позвонок (промежуточные винты), с применением техники свободной руки. Размер имплантов подбирался индивидуально (диаметр 5,5–6,5 мм, длина 40–45 мм); использовались титановые стержни диаметром 5–6 мм.

Головки промежуточных винтов оставляли выступающими для использования их в качестве опоры при репозиции кифотической деформации. В случае разрушения ножек поврежденного позвонка установка винтов в них не производилась. Коррекция деформации достигалась путем изгиба стержней и/или дистракции. При выраженной компрессии позвоночного канала (>50%) или наличии неврологического дефицита выполнялась ламинэктомия. Доступ с переднего подхода не применялся ни в одном случае.

Степень коррекции деформации и точность установки имплантов оценивались по данным послеоперационных рентгенограмм (Рис. 1).

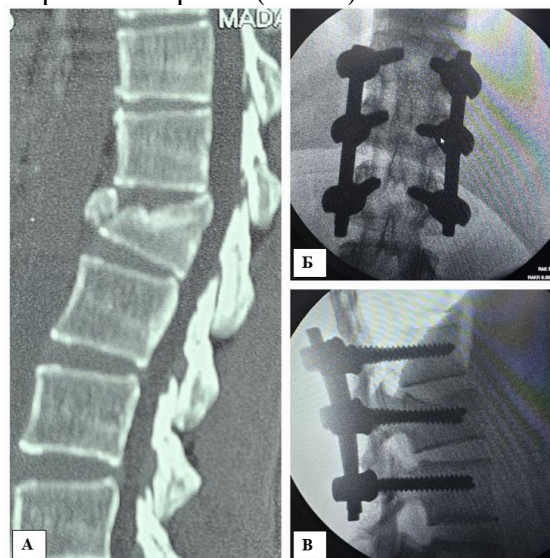


Рис. 1. А – на сагиттальном срезе МСКТ при поступлении визуализируется компрессионный перелом тела позвонка L1 III степени, оценённый в 5 баллов по шкале TLICS. **Б, В** – на интраоперационных рентгенограммах отмечается **вправление кифотического угла и восстановление оси позвоночника.**

При наличии сопутствующих переломов в смежных сегментах выполнялась дополнительная фиксация. Все пациенты проходили клинко-рентгенологическое наблюдение в сроки 3, 6, 12 и 24 месяца после операции (Рис. 2).

Послеоперационное ведение включало удаление кожных швов на 10–14 сутки. Начиная со второго дня, пациентам разрешалось передвигаться в жёстком груднопоясничном ортезе. Сидение становилось возможным через две недели. Рекомендовались активные движения нижними конечностями с целью укрепления мышц живота и бёдер.

В рамках исследования проводился анализ демографических и клинических данных: возраст, пол, механизм травмы, интервал между травмой и операцией, наличие

сопутствующих повреждений, исходный и послеоперационный неврологический статус, а также наличие осложнений. В процессе динамического наблюдения фиксировались ограничения движений и выраженность болевого синдрома (оценивалась по визуальной аналоговой шкале, VAS).

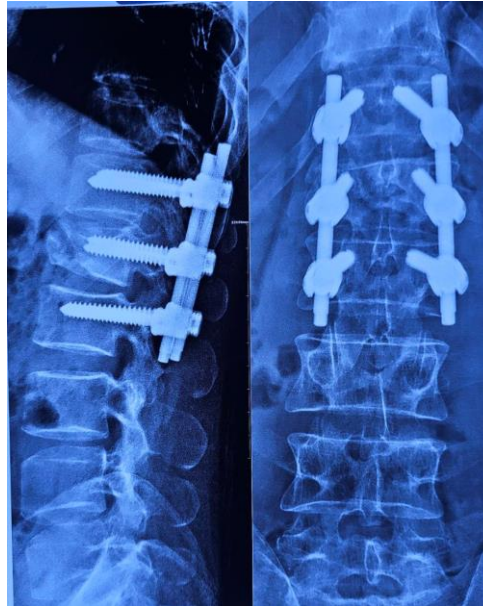

Рис. 2. Рентгенография груднопоясничного отдела позвоночника в двух проекциях через 12 месяцев. Сохраняется правильное положение оси позвоночника, признаков формирования кифотического угла не выявлено.

На послеоперационных рентгенограммах оценивали эффективность включения промежуточных винтов и стабильность конструкции. Анализировались следующие параметры: сегментарный угол кифоза, угол клиновидной деформации, высота передней и задней стенок тела позвонка, смещение или поломка винтов и стержней, признаки ослабления фиксации. Дополнительно изучалось состояние смежных позвонков выше и ниже уровня стабилизации.

Статистический анализ. Данные анализировали с использованием SPSS 13.0 (SPSS Inc., Chicago, IL, USA). Корреляции между клиническими и радиологическими данными определялись с использованием коэффициентов Пирсона (для нормального распределения) и Спирмена (для ненормального). Результаты представлены как среднее \pm SD; $p < 0,05$ считалось статистически значимым.

Результаты. В исследование были включены 32 пациента с нестабильными переломами позвоночника на уровне T10–L3, преимущественно в зоне перехода грудного отдела в поясничный. Средний возраст пациентов составил 36,75 года, соотношение мужчин и женщин — 3:1. У значительной части больных (53,1%) имелись сопутствующие травмы, что отражает тяжесть исходной травмы и необходимость комплексного подхода к лечению. Оперативное вмешательство производилось преимущественно в первые 48 часов (84,3%), что соответствует современным рекомендациям по ранней стабилизации при нестабильных повреждениях позвоночника.

Большинство пациентов (29 из 32) были оперированы с применением короткосегментной фиксации, включая уровень повреждённого позвонка. Это подтверждает тенденцию к использованию органосохраняющей стабилизации при сохранении достаточной жёсткости фиксации. У 30 пациентов были установлены винты в ножки повреждённого позвонка, что способствовало лучшему контролю за деформацией и устойчивости конструкции.

Клиническая динамика оценивалась на основании шкалы ASIA и шкалы болевого синдрома VAS. У пациентов с неполными неврологическими дефицитами отмечена

положительная динамика неврологических функций: из 4 больных с ASIA B у всех отмечен переход в категорию ASIA C; из 10 пациентов с ASIA C 5 улучшились до ASIA D и 5 — до ASIA E. Наилучшие результаты достигнуты у пациентов с умеренными нарушениями на момент госпитализации. При этом у пациентов с полным дефицитом (ASIA A) положительной динамики не отмечено, что подтверждает ограниченные возможности восстановления функции при тяжёлых травмах спинного мозга.

Средний балл по VAS к последнему наблюдению составил 5 ± 2 , что свидетельствует о стойком снижении болевого синдрома в послеоперационном периоде.

Рентгенологическая оценка показала значительное восстановление параметров сагиттального профиля. Предоперационный кифотический угол составлял в среднем 25° , а после операции — 9° , с незначительной последующей потерей коррекции (в среднем $2,5^\circ$) к моменту финального наблюдения. Аналогично, клиновидная деформация тела позвонка уменьшилась с 23° до 10° , с минимальным увеличением до 11° в позднем периоде, что указывает на стойкость коррекции.

Высота тела повреждённого позвонка также была восстановлена: передняя стенка увеличилась с 14 до 22 мм, а задняя — с 25,5 до 28 мм. Эти значения сохранялись в течение всего наблюдаемого периода (в среднем 21 месяц), что говорит о стабильности конструкции и надёжности коррекции.

Осложнения были минимальны: в одном случае (3,1%) развилось поверхностное воспаление, успешно купированное антибиотикотерапией, и в одном случае (3,1%) зафиксирована механическая несостоятельность конструкции, сопровождавшаяся увеличением кифотического угла. Этот пациент имел выраженную клиническую и рентгенологическую нестабильность (LSC = 8 и ASIA C), что позволяет рассматривать высокий балл LSC как фактор риска несостоятельности при короткосегментной фиксации.

Таким образом, проведённый анализ демонстрирует высокую клиническую и рентгенологическую эффективность короткосегментной транспедикулярной фиксации при нестабильных повреждениях грудного отдела позвоночника. Наилучшие результаты достигаются при раннем оперативном вмешательстве и умеренной степени неврологического дефицита. К числу факторов, отрицательно влияющих на исход, можно отнести тяжёлые повреждения спинного мозга (ASIA A) и высокие показатели шкалы LSC (≥ 7), особенно в сочетании с сопутствующими травмами.

Обсуждение: В нашем исследовании транспедикулярная фиксация при нестабильных повреждениях грудного отдела позвоночника продемонстрировала высокую эффективность в восстановлении анатомии и улучшении неврологических функций у пациентов с неполным неврологическим дефицитом. Средний кифотический угол и высота повреждённого позвонка стабильно корригировались и сохранялись в течение длительного периода наблюдения, что соответствует данным, опубликованным в ряде исследований [10, 14].

Сопоставление наших результатов с литературными свидетельствует о том, что короткосегментная фиксация с включением уровня перелома обеспечивает достаточную стабильность конструкции при минимальной инвазии и сохранении подвижности соседних сегментов. Аналогичные выводы представлены в работах Kim et al. (2020) и Lee et al. (2022), где транспедикулярная фиксация с минимальным количеством фиксированных сегментов способствовала снижению послеоперационной боли и улучшению функциональных исходов без увеличения риска потери коррекции [6, 7].

Неврологический статус пациента остаётся ключевым фактором прогноза. Наши данные подтверждают, что пациенты с полным спинальным поражением (ASIA A) имеют крайне ограниченные шансы на неврологическое восстановление, что совпадает с общепринятыми представлениями в нейрохирургии [2]. В то же время лица с неполными дефицитами демонстрируют значительный потенциал к улучшению, особенно при своевременном выполнении стабилизации, что подчёркивает важность раннего хирургического вмешательства.

Отмеченная у одного пациента несостоятельность конструкции и прогрессирование кифотической деформации коррелировали с высоким баллом по шкале распределения нагрузки (Load-Sharing Classification, LSC = 8), что согласуется с выводами других авторов, указывающих на необходимость расширенной фиксации при тяжёлых разрушениях передней колонны позвоночника [12]. Таким образом, шкала LSC остаётся ценным инструментом для предоперационного планирования и выбора объёма стабилизации [11, 15].

Низкий уровень послеоперационных осложнений, выявленный в нашем исследовании, свидетельствует о безопасности и обоснованности выбранной тактики. Поверхностные инфекции и имплантные осложнения встречались редко и успешно купировались адекватным лечением.

Короткосегментная задняя фиксация с транспедикулярными винтами, охватывающая один позвонок выше и ниже уровня перелома, на сегодняшний день является одним из наиболее распространённых методов лечения нестабильных переломов груднопоясничного отдела [7]. Основное преимущество данной методики заключается в ограничении вовлечения двигательных сегментов, что способствует сохранению большей части подвижности позвоночника. Кроме того, метод характеризуется относительной технической простотой, доступностью и меньшим количеством осложнений по сравнению с передними доступами.

Тем не менее короткосегментная фиксация критикуется за повышенный риск несостоятельности имплантов и прогрессирования посттравматического кифоза, главным образом из-за недостаточной прочности передней опорной колонны при выраженном разрушении тела позвонка [7]. В этом контексте исследование Guven и соавторов показало, что включение уровня перелома в конструкцию значительно снижает риск потери коррекции, обеспечивая более стабильную и долговременную фиксацию [3].

Биомеханические исследования Mahar и соавторов подтвердили, что дополнительная фиксация на уровне перелома увеличивает общую жёсткость конструкции и снижает нагрузку на переднюю колонну, что улучшает распределение механических сил и повышает устойчивость к вырыванию имплантов [8]. Такая трёхточечная система фиксации способствует сохранению анатомической целостности задних элементов позвоночника, что благоприятно сказывается на стабильности и функциональных исходах [14].

Исторически до внедрения классификации распределения нагрузки (LSC), основанной McComack и соавторами, главным критерием для выбора хирургической тактики служила трёхколоночная концепция McAfee, выделявшая повреждение средней колонны как показание к операции [9]. Введение LSC позволило количественно оценивать степень разрушения тел позвонков и идентифицировать пациентов, которым необходима передняя стабилизация. При суммарной оценке ≥ 7 баллов значительно возрастает риск несостоятельности задней фиксации, что требует расширения объёма хирургического вмешательства [10]. Это подтверждается экспериментальными моделями, например, исследованием Wang и соавторов на крупном рогатом скоте, где высокий LSC ассоциировался с выраженной нестабильностью сегмента позвоночника [18].

В нашем исследовании 75% пациентов имели оценку LSC равную 7 баллам, и им была выполнена короткосегментная фиксация с обязательным включением переломного позвонка, что позволило достичь стабильной коррекции деформации и низкого уровня осложнений. Лишь у одного пациента (3,1%) была зарегистрирована несостоятельность конструкции, что подтверждает эффективность выбранного подхода.

Таким образом, полученные данные согласуются с выводами Guven и соавторов и демонстрируют, что короткосегментная фиксация с винтами на уровне перелома обеспечивает не только высокую стабильность конструкции, но и способствует сохранению подвижности каудальных отделов позвоночника, снижая риск гипомобильности и дегенеративных изменений [3, 5].

Выводы. Короткосегментная фиксация с фиксацией повреждённого позвонка эффективно восстанавливает форму и высоту позвоночного тела, обеспечивая надёжную стабилизацию при сохранении подвижности соседних сегментов. Результаты стабильны до

двух лет с хорошими функциональными исходами и минимальными осложнениями. Рекомендуется включать винты в ножки повреждённого позвонка для повышения эффективности фиксации.

Литература:

1. Denis F. The three column spine and its significance in the classification of acute thoracolumbar spinal injuries. *Spine*, 1983;8(8):817–831.
2. Fehlings MG, Vaccaro A, Wilson JR, et al. A Clinical Practice Guideline for the Management of Patients With Acute Spinal Cord Injury: Recommendations on the Type and Timing of Rehabilitation. *Global Spine J.* 2017 Sep;7(3 Suppl):231S-238S. doi: 10.1177/2192568217701910. Epub 2017 Sep 5.
3. Guven O, Kocaoglu B, Bezer M, Aydin N, Nalbantoglu U. The use of screw at the fracture level in the treatment of thoracolumbar burst fractures. *J Spinal Disord Tech.* 2009 Aug;22(6):417-21. doi: 10.1097/BSD.0b013e3181870385.
4. Joaquim AF, Patel AA. Thoracolumbar spine trauma: Evaluation and surgical decision-making. *J Craniovertebr Junction Spine.* 2013 Jan;4(1):3-9. doi: 10.4103/0974-8237.121616.
5. Kanna RM, Shetty AP, Rajasekaran S. Posterior fixation including the fractured vertebra for severe unstable thoracolumbar fractures. *Spine J.* 2015 Feb 1;15(2):256-64. doi: 10.1016/j.spinee.2014.09.004. Epub 2014 Sep 22.
6. Kim BG, Dan JM, Shin DE. Treatment of thoracolumbar fracture. *Asian Spine J.* 2015 Feb;9(1):133-46. doi: 10.4184/asj.2015.9.1.133. Epub 2015 Feb 13. PMID: 25705347; PMCID: PMC4330209.
7. Lee CH, Choi M, Kang S, et al. Comparative outcomes of short versus long-segment fixation for thoracolumbar fractures: a meta-analysis. *Eur Spine J.* 2022;31(6):1231–41.
8. Mahar A, Kim C, Wedemeyer M, Mitsunaga L, Odell T, Johnson B, Garfin S. Short-segment fixation of lumbar burst fractures using pedicle fixation at the level of the fracture. *Spine (Phila Pa 1976).* 2007 Jun 15;32(14):1503-7. doi: 10.1097/BRS.0b013e318067dd24.
9. McAfee PC. Vertebral body compression fractures and fracture dislocations of the thoracolumbar spine: a comparative study of operative versus nonoperative treatment. *J Bone Joint Surg Am.* 1983;65(4):448–56.
10. McCormack T, Karaikovic E, Gaines RW. The load sharing classification of spine fractures. *Spine (Phila Pa 1976).* 1994 Aug 1;19(15):1741-4. doi: 10.1097/00007632-199408000-00014.
11. Moon SH, Choi JH, Son ES, Lee BJ, Kim CH, Kim MS. Predictive value of the Load Sharing Classification on sagittal alignment and failure of posterior instrumentation in thoracolumbar burst fractures. *Spine J.* 2013;13(10):1095–101.
12. Parker JW, Lane JR, Karaikovic EE, Gaines RW. Successful short-segment instrumentation and fusion for thoracolumbar spine fractures: a consecutive 41/2-year series. *Spine (Phila Pa 1976).* 2000 May 1;25(9):1157-70. doi: 10.1097/00007632-200005010-00018.
13. Rajasekaran S. Thoracolumbar burst fractures without neurological deficit: the role for conservative treatment. *Eur Spine J.* 2010 Mar;19 Suppl 1(Suppl 1):S40-7. doi: 10.1007/s00586-009-1122-6.
14. Sanderson PL, Fraser RD. The influence of trauma on kyphosis and sagittal alignment in thoracolumbar fractures. *Spine (Phila Pa 1976).* 1996;21(3):342–50.
15. Sapkas G, Kateros K, Papadakis SA, Badras LS, Galanakos SP, Katonis PG. Evaluation of surgical treatment of thoracolumbar burst fractures with the use of Load Sharing Classification. *Acta Orthop Belg.* 2009;75(6):785–92.
16. Tezeren G, Kuru I. Posterior fixation of thoracolumbar burst fracture: short-segment pedicle fixation versus long-segment instrumentation. *J Spinal Disord Tech.* 2005 Dec;18(6):485-8. doi: 10.1097/01.bsd.0000149874.61397.38.
17. Vaccaro AR, Oner C, Kepler CK, Dvorak M, Schnake K, Bellabarba C, Reinhold M, Aarabi B, Kandziora F, Chapman J, Shanmuganathan R, Fehlings M, Vialle L; AOSpine Spinal Cord Injury & Trauma Knowledge Forum. AOSpine thoracolumbar spine injury classification system: fracture

description, neurological status, and key modifiers. *Spine (Phila Pa 1976)*. 2013 Nov 1;38(23):2028-37. doi: 10.1097/BRS.0b013e3182a8a381.

18. Zhang G, Du Y, Jiang G, Kong W, Li J, Zhu Z, Xi Y. Biomechanical evaluation of different posterior fixation techniques for treating thoracolumbar burst fractures of osteoporosis old patients: a finite element analysis. *Front Bioeng Biotechnol*. 2023 Nov 1;11:1268557. doi: 10.3389/fbioe.2023.1268557.

19. Wood KB, Li W, Lebl DR, Ploumis A. Management of thoracolumbar spine fractures. *Spine J*. 2014 Jan;14(1):145-64. doi: 10.1016/j.spinee.2012.10.041.