

**COVID-19 АССОЦИИРОВАННЫЕ ГНОЙНО-ВОСПАЛИТЕЛЬНЫЕ ОСЛОЖНЕНИЯ
ГОЛОВНОГО МОЗГА (НАБЛЮДЕНИЕ ИЗ ПРАКТИКИ)**

**COVID-19 ASSOCIATED PURULENT-INFLAMMATORY COMPLICATIONS OF THE
BRAIN (OBSERVATION FROM PRACTICE)**

**COVID-19 BILAN YIRINGLI-YALLIG'LANISH ASSOTSIRLANGAN BOSH MIYA
ASORATLARI (AMALIYOTDAN KUZATISH)**

Aminov M – к.м.н.

<https://orcid.org/0009-0005-2595-9968>

Central Asian Medical University

Ashurov I.S., Urinbaev B.K.

Ферганский филиал республиканского научного центра экстренной медицинской помощи

Aminov M., Ashurov I.S., Urinbaev B.K. COVID-19 АССОЦИИРОВАННЫЕ ГНОЙНО-ВОСПАЛИТЕЛЬНЫЕ ОСЛОЖНЕНИЯ ГОЛОВНОГО МОЗГА (НАБЛЮДЕНИЕ ИЗ ПРАКТИКИ). In ActaCAMU (Vol. 11, Number 1, pp. 111–115). Zenodo. <https://doi.org/10.5281/zenodo.17181127>

Аннотация: Коронавирусная инфекция до настоящего времени остается актуальной медицинской и социальной проблемой. Человечество в 2020 году столкнулось пандемией грозного вируса под названием COVID–19, которая распространялась по всему миру. В Узбекистане за всё время пандемии коронавирусом заразилось 253 662 человека, умерло 1637 человек, выздоровело 241 486 человек, что составляет 0,04% от всех больных в мире. В настоящее время известно, что COVID 19 приводит к микро-макро сосудистым патологическим изменениям, вызывая множество тяжелых внелегочных осложнений. Эти факты говорят о необходимости более тщательного изучения патогенеза новой коронарусной инфекции и коррекции патогенетической терапии с целью уменьшения количества гнойных осложнений.

Ключевые слова: SARS-CoV-2, абсцесс мозга, субдуральная эмпиема, остеомиелит твердого нёба, постковидный синдром.

Annotatsion: Coronavirus infection remains an urgent medical and social problem to date. In 2020, humanity faced a pandemic of a formidable virus called COVID–19, which spread around the world. During the entire pandemic, 253,662 people were infected with coronavirus in Uzbekistan, 1,637 people died, 241,486 people recovered, which is 0.04% of all patients in the world. It is currently known that COVID-19 leads to micro-macro vascular pathophysiological changes, causing many severe extrapulmonary complications. These facts indicate the need for a more thorough study of the pathogenesis of a new coronarus infection and correction of pathogenetic therapy in order to reduce the number of purulent complications.

Key words: SARS-CoV-2, brain abscess, subdural empyema, osteomyelitis of the hard palate, postcovid syndrome.

Annotatsiya: Koronavirus infeksiyasi hozirgi kungacha dolzarb tibbiy va ijtimoiy muammo bo'lib qolmoqda. Insoniyat 2020 yilda butun dunyo bo'ylab tarqalgan COVID–19 deb nomlangan dahshatli virus pandemiyasiga duch keldi. O'zbekistonda pandemiya davrida 253 662 kishi koronavirus bilan kasallangan, 1637 kishi vafot etgan, 241 486 kishi tuzalib ketgan, bu dunyodagi barcha bemorlarning 0,04 foizini tashkil etadi. Hozirgi vaqtda COVID 19 mikro-makro qon tomir patofiziologik o'zgarishlarga olib kelishi va ko'plab og'ir ekstrapulmonar asoratlarni keltirib chiqarishi ma'lum. Ushbu faktlar yangi Korona infeksiyasining patogenezini sinchkovlik bilan o'rganish va yiringli asoratlar sonini kamaytirish uchun patogenetik terapiyani tuzatish zarurligini ko'rsatadi.

Kalit so'zlar: SARS-CoV-2, miya abscessi, subdural empiema, qattiq tanglay osteomiyeliti, postkovid sindromi.

Введение. У пациента перенесших вирусную инфекцию, в том числе и COVID-19 может наблюдаться осложнения со стороны центральной нервной системе (ЦНС). Вирус SARS-CoV-2 может длительное время сохраняться в ЦНС в виде неактивных фрагментов, сможет рецидивировать и могут вызвать отдаленных осложнений ЦНС у инфицированных и вылеченных пациентов. Поэтому пациентам переболевшим вирусной инфекцией необходимо перевести ряд диагностических исследований, кроме общеклинических анализов, анализ на ПЦР, рентгенография легких, МСКТ или МРТ головного мозга. Эти методы нейровизуализации помогает своевременно дифференцированную тактику лечения, консервативно и/или хирургическое вмешательство. Клинические случаи подтверждают, что короновирусная инфекция до настоящего времени остается актуальным медицинским и социальным проблемой. Эти факты говорит о необходимости более тщательного изучения патогенеза новой коронарусной инфекции и коррекции консервативной патогенетической терапии с целью уменьшения количества гнойных осложнений.

Целью исследования явилось изучение результатов комплексных инструментальных (МРТ, МСКТ) и клиничко-лабораторных исследований, на основании которых разработать наиболее показательные методов исследования в диагностике и лечения при внутричерепных посткороновирусных гнойно-воспалительных осложнениях.

Материалы и методы: в клинике неотложной нейрохирургии ФФРНЦЭМП в период с сентября 2019 по 2020 год пролечено 10 пациентов с короновирусом, у двоих пациентов выявлено абсцессы, эмпиемы головного мозга и остеомиелит верхней челюсти. Им потребовалось проведение резекционной трепанации с иссечением и дренированием внутримозгового абсцесса и остеомиелитически измененных костей твёрдого неба. Всем больным до и после операционном периоде под контролем МСКТ и МРТ головного мозга, проведено консервативная противовурусная терапия и с учетом чувствительности микрофлору к антибиотикам.

Результаты: Пациенты выписаны из стационара без ухудшений неврологических расстройств.

Клиническое наблюдение №1. Пациент Х. Г., 50 лет. Жалобы на общую слабость, головную боль, головокружение, рвоту, плохой аппетит, боль в шейно-затылочной области, периодически повышение температуры тела до 37,5 гр. Заболевание связывает с перенесенной бронхопневмонией (Рис 1.А).

При поступлении общее состояние пациента средней тяжести. Дыхание свободное, в легких выслушивается жесткое дыхание. Гемодинамические показатели в пределах нормы. Сознание ясное. По шкале комы Глазго (ШКГ) 15 баллов. Зрачки равны, средней величины, фотореакции сохранены. Горизонтальный мелкокоразмашистый нистагм при взоре вправо. Двигательных и чувствительных нарушений не выявлено. Умеренно выраженные менингеальные знаки. Консультация окулиста - ангиопатия сетчатки, на глазном дне отёк зрительных нерв нет. При МРТ головного мозга с контрастным усилением выявлено очаги в теменных долях небольшого объема (зоны абсцесса мозга), с компрессией вещество мозга накапливающие контрастное вещество. Признаков дислокации мозга нет.

При поясничной пункции получена в двух порциях мутноватая СМЖ, которая содержит повышенный белок и цитоз, положительную реакцию Панди ++, нейтрофилез. В клинических анализах крови признаки воспалительных изменений. Положительный анализ на D-димер 3359 (норма 0-250,0) нг/мл и Ферритин-550 (норма 20,0-350,0) нг/мл. Учитывая относительно удовлетворительное состояния пациента и по данным МРТ отсутствию дислокационных признаков головного мозга, множественные небольшого объёма абсцессы мозга проводилась консервативная терапия. В динамике на фоне консервативного лечения регрессировали общемозговые симптомы, нормализовалась гипертермия. Пациент выписан с улучшением без неврологического дефицита.

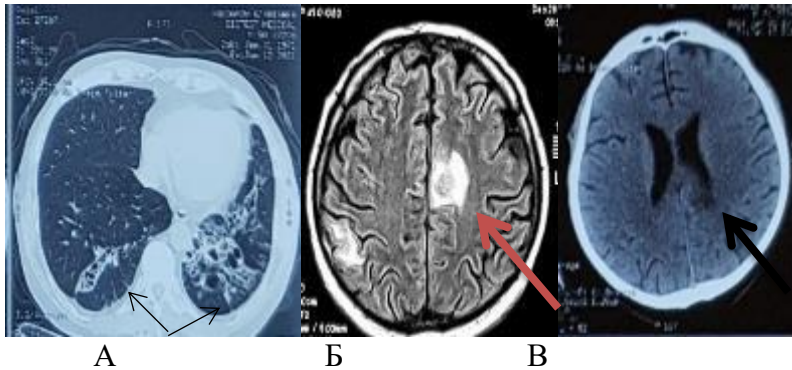


Рис 1. МСКТ грудной клетки и МРТ головного мозга.

А). Пациент X. Г: МСКТ грудной клетки (легких) постковидные изменения в обеих легких (черные стрелки). Б). При МРТ выявлено абсцессы головного мозга в теменных долях (желтая стрелка). В) МСКТ в динамике: очаговые глиозные изменения в проекции левого бокового желудочка и в правой теменной доле (черная стрелка).

Клиническое наблюдение №2. Пациент М.Г. 62 года. По данным анамнеза пациент и его члены семьи перенесли вирусную инфекцию. 31.09.2021 года пациент переболел двусторонней пневмонией Covid -19 генеза. Ухудшение состояния на фоне повышение АД до 200/120 мм.рт.ст. Развились речевые нарушения и правосторонний гемипарез. Общее состояние при поступлении тяжелое. Дыхание учащенное, ЧД 22 в мин. АД 170/90 мм.рт.ст. Пульс 96 ударов в минуту. Глубокое оглушение-сопор, по шкале комы Глазго (ШКГ) 12 баллов, психомоторное возбуждение. Зрачки равны, фотореакция вялая. Положительные менингеальные симптомы. Состояние пациента ухудшилось, появилась гипертермия. При посеве из носа высеена микрофлора *Pseudomonas aeruginosa* (обильный рост). При МСКТ головного мозга выявлены признаки субдуральной эмпиемы в лобной доле объемом 7,7 см.3 с перифокальным отёком. Признаки пансинусита с признаками остеомиелита костей верхней челюсти и некроза твёрдого нёба. Смещение срединных структур мозга не выявлено. (Рис 1. А,Б,В).

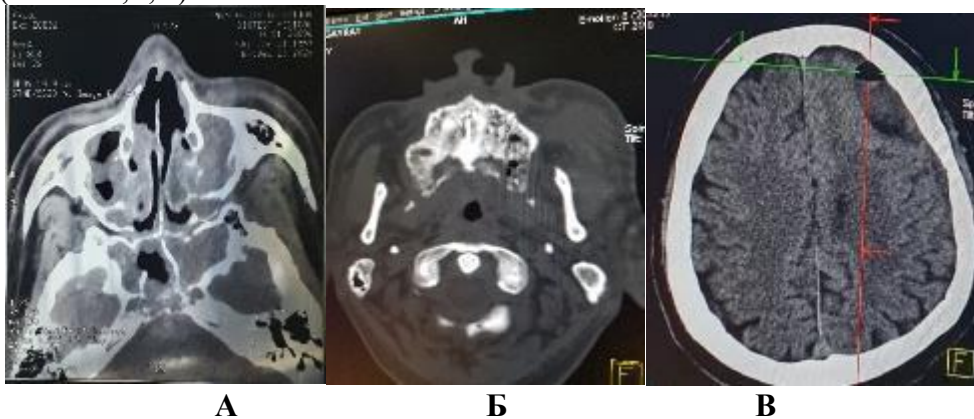


Рис 1. Пациент М.Г.– МСКТ - признаки пансинусита, а) гнойное содержимое в придаточных пазухах (красные стрелки). б) остеомиелит кости твёрдого нёба и костей скулоорбитального комплекса слева (желтые стрелки). в) МСКТ головного мозга в динамике - абсцесс левой лобной доли и в области базальных ядер. Смещение срединных структур мозга вправо на 7 мм.

Пациент был оперирован, наложено фрезевое отверстие в левую теменную кость, опорожнена эмпиема около 15 см.3., дренирована. Состояние пациента в динамике с улучшением, сознание прояснилось до ясного, сохраняются моторная афазия, правосторонний гемипарез до 3-х баллов, центральный парез мимических мышц слева. Из раны стало выделяться гнойное содержимое. При МСКТ головного мозга в динамике выявлено в

придаточных пазухах (гайморовой, лобной, основной пазухах и в клетках решетчатого лабиринта с обеих сторон) гнойное содержимое, плотностью +39 ед. Н, с деструктивными и эрозивными изменениями твердого неба и левой скуловой кости, пансинусит и остеомиелит и некротические изменения, инфильтрат ретробульбарной клетчатки слева, экзофтальм. При МСКТ головного мозга в динамике выявлен абсцесс в левой лобной доле и в области базальных ядер. Смещение срединных структур мозга вправо на 7 мм.

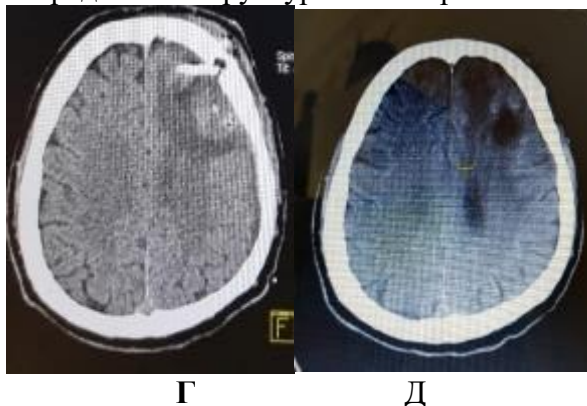


Рис 2. Пациент №2. М.Г. МСКТ головного мозга г) - абсцесс левой лобной доли с установленным катетером в полость гнойника (желтая стрелка). д) - МСКТ. - 33 сутки после опорожнения и дренирования абсцесса левой лобной доли. Кистозно-глиозные изменения вещества мозга (желтая стрелка).

Пациент повторно оперирован - удален и дренирован абсцесс левой лобной доли объемом около 40 см. Контрольная МСКТ головного мозга выявила рубцово-атрофические изменения в области абсцесса, признаков повторной эмпиемы или абсцесса не выявлено. Пациент выписан на амбулаторное лечение с улучшением, сохраняются умеренные психомоторные возбуждения, правосторонний гемипарез, моторная афазия в стадии регресса.

Заключение: Одним из опасных гнойно-некротических осложнений коронавирусной инфекции является COVID-19 ассоциированные внутричерепные абсцессы, эмпиемы, остеомиелит. У пациентах перенесших вирусную инфекцию в том числе и COVID-19 может наблюдаться осложнения со стороны центральной нервной системе (ЦНС). Вирус SARS-CoV-2 может длительное время сохраняться в ЦНС в виде неактивных фрагментов, сможет рецидивировать и могут вызвать отдаленных осложнений ЦНС у инфицированных и вылеченных пациентов. Поэтому пациентам переболевшим вирусной инфекцией необходимо перевести ряд диагностических исследований, МСКТ или МРТ головного мозга, а также бактериологические исследования на аэробные и анаэробные возбудители с определением чувствительности к антибиотикам. Эти методы нейровизуализации помогает своевременно дифференцированную тактику лечения, консервативно и/или хирургическое вмешательство. Клинические случаи подтверждают, что коронавирусная инфекция до настоящего времени остается актуальной медицинским и социальным проблемой. Эти факты говорит о необходимости более тщательного изучения патогенеза новой коронарусной инфекции и коррекции консервативной патогенетической терапии с целью уменьшения количества гнойных осложнений.

Литература.

1. Романов БК. Коронавирусная инфекция COVID-2019. Безопасность и риск фармакотерапии. 2020;8(1):3–8. <https://doi.org/10.30895/2312-7821-2020-8-1-3-8>.
2. Терновых И. К., Топузова М. П., Чайковская А. Д., Исабекова П. Ш., Алексеева Т. М. Неврологические проявления и осложнения у пациентов с COVID-19. Трансляционная медицина. 2020;7(3): С.21-29.
3. Шагинян Г. Г., Карева С. А., Маркаров А. Э., Шаров А. В., Любимов С. Н., Саршор С. В. Интракраниальные гнойно-воспалительные осложнения у пациентов, перенесших

- COVID-19. Российский нейрохирургический журнал им.проф. А.Л.Поленова. 2022; 14(2): 160–1664.
4. Богатов В.В, Бурова Н.М. Влияние препарата Мексидол на уровень эндогенной интоксикации при гнойно-деструктивных заболеваниях области головы и шеи. Вестник Смоленской государственной медицинской академии. 2010; 9(2): 27-29.
 5. Павелкина В.Ф. Клинико-патогенетические аспекты эндогенной интоксикации и ее коррекция при заболеваниях вирусной и бактериальной этиологии. Автореф. дисс... докт. мед. наук. Москва, 2010.