

## KO'KRAK BEZI SARATONI DIAGNOSTIKASIGA MULTIMODAL YONDASHUV

## A MULTIMODAL APPROACH TO BREAST CANCER DIAGNOSIS

## МУЛЬТИМОДАЛЬНЫЙ ПОДХОД К ДИАГНОСТИКЕ РАКА МОЛОЧНОЙ ЖЕЛЕЗЫ

*Alikariyev Isroiljon Rasuljonovich*<https://orsid.org/0009-0004-1111-0413>*Ibragimov Zuxriddin Muhiddinovich*<https://orsid.org/0009-0000-4423-3824>

Central Asian Medical University

Alikariyev I.R., Ibragimov Z.M. (2025). KO'KRAK BEZI SARATONI DIAGNOSTIKASIGA MULTIMODAL YONDASHUV. ActaCAMU, 4(12), 147–153. <https://doi.org/10.5281/zenodo.17959397>

**Annotatsiya:** Ko'krak bezi saratonini davolashning zamonaviy strategiyasi asosida nafaqat o'sma jarayonining paydo bo'lishiga olib keluvchi klinik omillarni sinchkovlik bilan o'rganish, balki o'smaning biologik xususiyatlarini tahlil qilish ham yotadi. Tashxisni aniqlashtirish uchun UTT, KT-va MR-mammografiya kabi zamonaviy kompleks vizualizatsiya usullaridan foydalanish maqsadga muvofiq bo'ladi. Ushbu sharhda Radiopaedia, Cyberleninka, Umedp, MedLine, PubMed ma'lumotlar bazalaridan foydalanildi. Adabiyotlar sharhi elektron va qo'lda amalga oshirildi. Tadqiqotga kiritish va chop etish mezonlariga mos keladigan maqolalar tanlab olindi. Tadqiqot maqsadi: Ko'krak bezi saratoni kasalligining diagnostikasiga multimodal yondashuvning ahamiyati, ko'krak bezi saratoni diagnostik usullarning afzalliklari va kamchiliklarini yoritib berish. Xulosa: Bugungi kunda ko'krak bezlari kasalliklarini aniqlash uchun mavjud bo'lgan usullardan (ko'zdan kechirish va paypaslashni o'z ichiga olgan klinik tekshiruv; UTT, rentgen biopsiyasi, KT va MR mammografiya) yuqori texnologik aniqlashtiruvchi diagnostik usullar hisoblanadi.

**Kalit so'zlar:** ko'krak bezi saratoni, ko'krak bezi biopsiyasi, rentgen mammografiya, MR-mammografiya, KT-mammografiya.

**Abstract:** The modern strategy for treating breast cancer is based not only on a thorough study of the clinical factors leading to the development of the tumor process, but also on the analysis of the biological characteristics of the tumor. For clarification of the diagnosis, it is advisable to use modern complex visualization methods, such as ultrasound, CT, and MR-mammography. Radiopaedia, Cyberleninka, Umedp, MedLine, PubMed databases were used in this review. The literature review was carried out electronically and manually. Articles that meet the criteria for inclusion and publication in the study were selected. The purpose of the study: Highlight the importance of the multimodal approach to the diagnosis of breast cancer, the advantages and disadvantages of breast cancer diagnostic methods. Conclusion: Current methods for diagnosing breast diseases (clinical examination, including examination and palpation; Ultrasound, X-ray biopsy, CT and MR mammography) are high-tech diagnostic methods.

**Keywords:** breast cancer, breast biopsy, X-ray mammography, MR mammography, CT mammography.

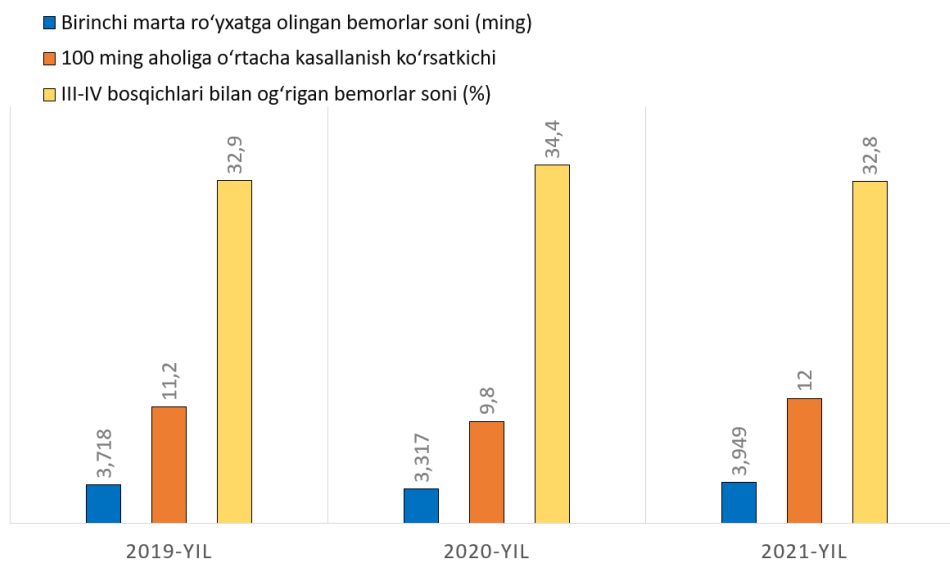
**Аннотация:** Современная стратегия лечения рака молочной железы основана не только на тщательном изучении клинических факторов, приводящих к развитию опухолевого процесса, но и на анализе биологических свойств опухоли. Для уточнения диагноза целесообразно использовать современные комплексные методы визуализации, такие как УТТ, КТ и МР-маммография. Материалы и методы: В обзоре использованы базы данных Radiopaedia, Cyberleninka, Umedp, MedLine, PubMed. Обзор литературы проводился в электронном и ручном режиме. Отобраны статьи, соответствующие критериям включения

и публикации в исследование. **Цель исследования:** Подчеркнуть важность мультимодального подхода к диагностике рака молочной железы, преимущества и недостатки методов диагностики рака молочной железы. **Заключение:** Существующие на сегодняшний день методы диагностики заболеваний молочной железы (клиническое обследование, включающее визуальный осмотр и пальпацию; УЗИ, рентгенбиопсия, КТ и МР-маммография) являются высокотехнологичными методами диагностики. **Ключевые слова:** рак молочной железы, биопсия молочной железы, рентгеновская маммография, МР-маммография, КТ-маммография.

**Kirish.** Ko'krak bezi saratoni butun dunyoda muhim ijtimoiy-iqtisodiy muammolardan biri hisoblanadi. Respublikamizda ko'krak bezi saratonidan 90 mingdan ortiq bemor ayol aziyat chekmoqda. Statistik ma'lumotlar ko'krak bezi saratoni bilan kasallangan xotin-qizlar, shu jumladan yoshlar sonining yillik o'sishini ko'rsatmoqda. Ko'krak bezi saratoni xavfli kasalliklar tarkibida birinchi o'rinni egallab, mehnatga layoqatli aholini nogiron bo'lishi va o'limning asosiy sabablaridan biri hisoblanadi. Statistik ma'lumotlarga ko'ra, dunyoda har o'ninchi ayol ko'krak bezi saratonidan bilan kasallanadi.

O'zbekistonda 2019-2021-yillarda ko'krak bezi saratoni bilan kasallangan bemorlar soni birinchi marta 10 984 tani tashkil etib, kasallanishning o'rtacha ko'rsatkichi aholining 100 ming kishiga 11,0 ni tashkil etdi.

Yurtimizda ko'krak bezi saratoni bilan kasallanish va o'lim holatlari 2019-2021-yillar kesimida ma'lumotlar 1-rasmda diagramma shaklida keltirilgan [1,2].



### **1-rasm. O'zbekistonda Respublikasida 2019-2021-yillar kesimida KBS bilan kasallanish va o'lim holatlari.**

Ko'krak bezini tekshirish algoritmi yagona yondashuvga ega: klinik ko'rik, rentgen va ultratovush mammografiyasi, aniqlangan tugunli hosilaning biopsiyasi. Oxirgi yillarda yuqori texnologik noinvaziv diagnostik usullari rivojlanib bormoqda.

**Mammografiya. Usulning afzalliklari.** Ko'pchilik mualliflarning fikriga ko'ra, usulning asosiy afzalligi saratoning paypaslab aniqlab bo'lmaydigan shakllari (25-30 sikllarga to'g'ri keladigan hujayraviy ikkilanish) mammografiyada mikrokalsinatlar to'plami ko'rinishida (o'lchami 50 mikrondan) va to'qima tuzilishining og'ir qayta tuzilishi ko'rinishida namoyon bo'ladi. Bu kasallikni klinik belgilari namoyon bo'lishidan oldin, bir yarim - to'rt yil oralig'ida aniqlash imkonini beradi. Shuningdek, mammografiyaning afzalliklariga polipozitsion imkoniyatlar ham kiradi.

An'anaviy rentgen mammografiyasi kamchiliklari va cheklovlariga quyidagilarni kiritish lozim: zich bezli to'qimadan iborat bo'lgan ayollar ko'krak bezlarini tekshirishda kichik

samaradorlik; hosilalarni retromammar sohadagi joylashuvini aniqlashdagi qiyinchiliklar; infiltrativ va chandiqli o'zgarishlar fonida ko'krak bezi saratonini aniqlashda usulning past informativligi.

Ultratovush tekshiruvi. Adabiyotlarga ko'ra, zamonaviy ultratovush apparaturasi ta'minlaydigan yuqori aniqlik tufayli 1 sm dan kichik bo'lgan o'smalarning dastlabki bosqichlarini aniqlash imkonini beradi. Mo'ljalli punksiya biopsiya va dopplerografiya tekshiruvining o'tkazish UTT sezgirligini 89,9 dan 97% gacha oshirish imkonini beradi [3]. Usulning yuqori ma'lumotlilik, qulayligi va tadqiqotning tezkorligi, noinvazivligi, nurlanish yuklamasining yo'qligi, shu jumladan homilador ayollar, shuningdek ko'p marotaba takroriy qo'llanilganda ko'krak yo'li ichi patologiyasini samarali tashxislash imkonini beradi [4].

A.G. Vesnin va hammual., 35 yoshgacha bo'lgan bemorlarni tekshirishda, mastopatiya fonida zichlashgan joylarning mavjudligi, kistoz va solid hosilalarning farqlanishi, kistoz ichidagi o'smalarga shubha tug'ilganda, hosilalarning rentgen tekshiruvi uchun qiyin bo'lgan joylarda joylashishi rentgenografiyadan ko'ra exografiya ko'proq ma'lumot berdi. 50-60 yoshga kelib, ko'krak bezlari tuzilmasida yog' to'qimalarining ulushi yanada ortadi, shu sababli ko'krak bezlari ko'plab yog' bo'laklaridan iborat bo'lib, ularning fonida yupqalashgan bez to'qimasi va zichlashgan tayanch stromasidan iborat yuqori exogenlikka ega bo'lgan tuzilmalar aniqlanadi. Umuman olganda, hozirgi vaqtda rentgen va ultratovush mammografiyasining afzalliklari va kamchiliklarini hisobga olgan holda, aksariyat mualliflar homiladorlik va laktatsiya davrida 35 yoshgacha bo'lgan bemorlarda ko'krak bezlarini tekshirishda asosiy diagnostika usuli exografiya deb hisoblashadi. 35-40 yoshdan oshgan ayollarda ko'krak bezlarini tekshirishda diagnostikaning birinchi bosqichida rentgen mammografiyasi afzalroqdir [5]. KBSni aniqlashda ultratovush tekshiruvining sezgirligi 88,3% ni, spesifikligi 96,4% ni tashkil etdi. Ultratovushli nazoratda punksiya samaradorligi 82,9 foizdan 93,8 foizgacha oshdi.

Ultratovush tekshiruvining umumiy kamchiliklariga quyidagilarni kiritish lozim: olingan tasvirlarni talqin qilish va tashxislash sifati shifokor malakasiga bog'liqligi; tasvirning kichik maydoni (faqat maqsadli tasvirni berishi yoki tadqiqotni uzaytishi); tadqiqot natijalarini arxivlashdagi cheklovlar.

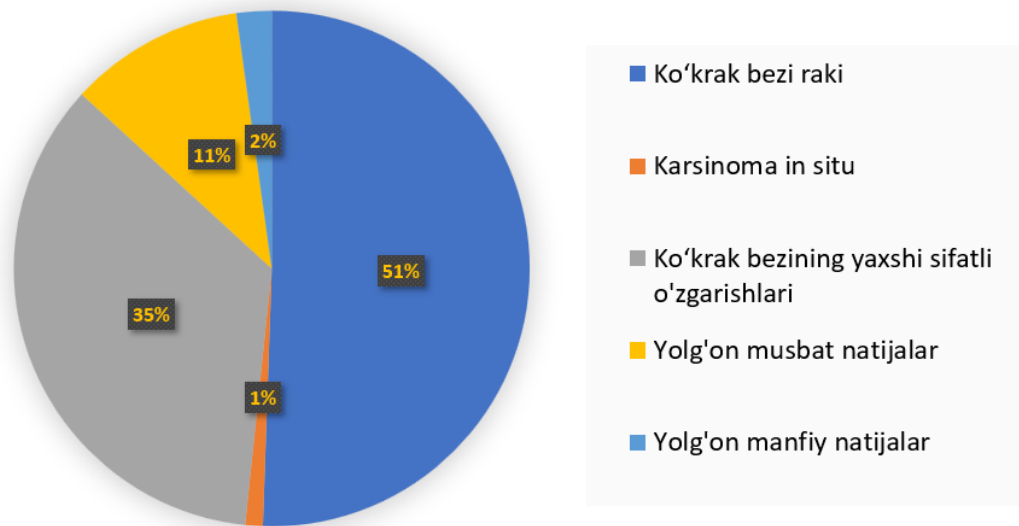
Ko'krak bezi saratoni ultratovush belgilari spesifik emas. Ularning ichida eng ko'p uchraydiganlari (gipoexogen hosila, nogomogen ichki tuzilish, noto'g'ri shakl, noaniq kontur) xavfsiz hosilalar, masalan, fibroadenomalarda ham aniqlanishi mumkin.

Stereotaksik biopsiya – bu gistologik tekshiruv uchun to'qima namunalarini olishning kam invaziv yuqori aniqlikdagi usul bo'lib, odatda ko'krak bezi, miya yoki boshqa ichki organlardagi tuzilmalarni tashxislash uchun ishlatiladi. Navigatsiya uchun mammografiya, ultratovush, KT yoki MRT kabi tasvirlash usullari qo'llaniladi va material olishning o'zi ingichka igna bilan amalga oshiriladi.

Ko'krak bezi saratonining 0-I bosqichini aniqlashda stereotaksik biopsiyaning diagnostik imkoniyatlarini baholash uchun D.G. Buxarin tomonidan quyidagi ishlar amalga oshirildi [6].

Yosh oralig'i 35-69 da bo'lgan 80 ta ayolga rentgen mammografiya bilan bir vaqtning o'zida stereotaksik biopsiya tekshiruvi o'tkazildi. Stereotaksik biopsiyaga ko'rsatmalar quyidagilar bo'ldi: diametri 1,5 sm gacha bo'lgan hajmli hosilalar, cheklangan kalsinatlarning to'planishi, yulduzsimon turdagi mahalliy fibroz, o'smaning chuqur joylashuvi, barmoq nazorati ostida hajmli hosilaning muvaffaqiyatsiz punksiyalari. Barcha ayollardan olingan biopatlarning tuzilishi, o'sma jarayonining xavflilik darajasi, uning retseptor statusini aniqlash maqsadida gistologik tekshiruvi o'tkazildi. Natijalar 2-rasmda diagramma shaklida berilgan.

Olingan ma'lumotlar tahlil qilingandan so'ng aniqlandiki, stereotaksik biopsiyaning diagnostik samaradorligi quyidagilardan iborat: sezgirlik 96% ni tashkil etdi; aniqlik - 69%; spesifiklik - 88%. Shunday shunday qilib, stereotaksik biopsiya ko'krak bezi saratoni 0-I bosqichlarida erta tashxis qo'yishda yuqori samaradorlikka ega va xavfli va xavfsiz hosilalar differensial diagnostikada aniqlashtiruvchi usul hisoblanadi. U kam invazivlikka ega va to'laqonli tekshirilayotgan sohaning gistologik tuzilishi to'g'risidagi ma'lumotlarni beradi.



**2-rasm. Ko'krak bezida diametri 1,5 sm gacha bo'lgan hajmli hosilalar aniqlangan 80 ta ayolning stereotaksik biopsiya tekshiruvi natijalari.**

Ko'krak bezi duktografiyasi - ko'krak bezi yo'llarini kontrast modda yuborib rentgenologik tekshirish. Muolaja yo'llarni ko'rish, yo'l ichidagi papillomalar va saraton kabi patologiyalarni aniqlash va ularning joylashuvini aniq belgilash imkonini beradi, bu esa yo'l ichidagi kasalliklarni tashxislashda oddiy mammografiyaga qaraganda ko'proq ma'lumot beradi.

Ko'krak bezi intraduktal o'zgarishlarni tashxislashda klassik duktografiya yetarlicha muhim rol o'ynaydi, ammo afzalliklari bilan bir qatorda, bu usul bir qator cheklovlarga ega bo'lib, o'smaning mahalliy tarqalish darajasini har doim ham to'liq aniqlash imkoniga ega emas.

Magnit-rezonans tomografiya. Ko'krak bezlarini tekshirishning yangi noinvaziv usullaridan biri magnit-rezonans tomografiya (MRT) hisoblanadi. Ko'plab mualliflar ko'krak bezlarining tugunli hosilalari jarrohlik amaliyotidan oldingi tekshirishda bu usulning katta ahamiyatini ta'kidlaydilar, shuningdek ularni rivojlangan bez to'qimasi fonida kassallikni erta aniqlashda yuqori samaradorlikka ega [6].

Ushbu usul yuqori to'qima kontrastligiga ega bo'lib, hosilalarning funksional ko'rsatkichlarini vaqt bo'yicha baholash imkonini beradi va dinamik kontrast kuchaytirishning fazoviy xarakteristikalariga bog'liq [7].

MR-mammografiya o'tkazilganda dinamik kontrastlash bilan ma'lum talablar qo'yiladi. Ushbu diagnostika usulining o'ziga xosligini oshirish uchun tashqi masalan, o'rinbosar gormonal terapiya to'xtatilgandan keyin 6-8 haftadan so'ng o'tkazilishi kerak. Ko'krak bezida ochiq jarrohlik amaliyoti va uning MR-tadqiqotlari orasidagi interval kamida 6 oyni tashkil etishi, nur terapiyasi o'rtasida va MR-mammografiya bilan - kamida 12 oy oraliq vaqt bo'lishi kerak [8].

Ko'krak bezlarining yangi noinvaziv tadqiqot usullarilaridan biri - bu dinamik kontrast kuchaytirish bilan MR-mammografiya (5-rasm). Yuqori diagnostik metodning potentsiali to'qima tuzilmalarining farqlarini farqlash imkoniyati bilan aniqlanadi. Bir nechta fizik parametrlar (proton zichligi, vaqt) asosida olingan MR-tasvirlar T1 va T2) relaksatsiyalari impulsli ketma-ketliklar normal va patologik o'zgargan to'qimalar farqini aniqlash imkonini beradi [9].

MSKT-mammografiya. KBSni tashxislash samaradorligini oshirish maqsadida ko'krak bezi saratonini tashxislashning KT usuli ishlab chiqilgan va klinik amaliyotga joriy etilgan. Tadqiqotlar multispiral kompyuter tomografda (MSKT) bajariladi. Buning uchun hajmi 80 dan 100 ml gacha bo'lgan kontrast moddali eritma 3 ml/sek tezlikda venaga bolyusli yuboriladi va keyinchalik multiplanar (MPR) va 3D-rekonstruksiyalarni amalga oshiriladi. Bemor qorni bilan 2 ta valikdan iborat maxsus taglikka yotadi. Tagliklar orasida ko'krak bezlari stol tegmasdan erkin joylashadi. Bu holat ko'krak bezida yog' va bez to'qimalarining bir tekis taqsimlanishi uchun optimal sharoit yaratadi.

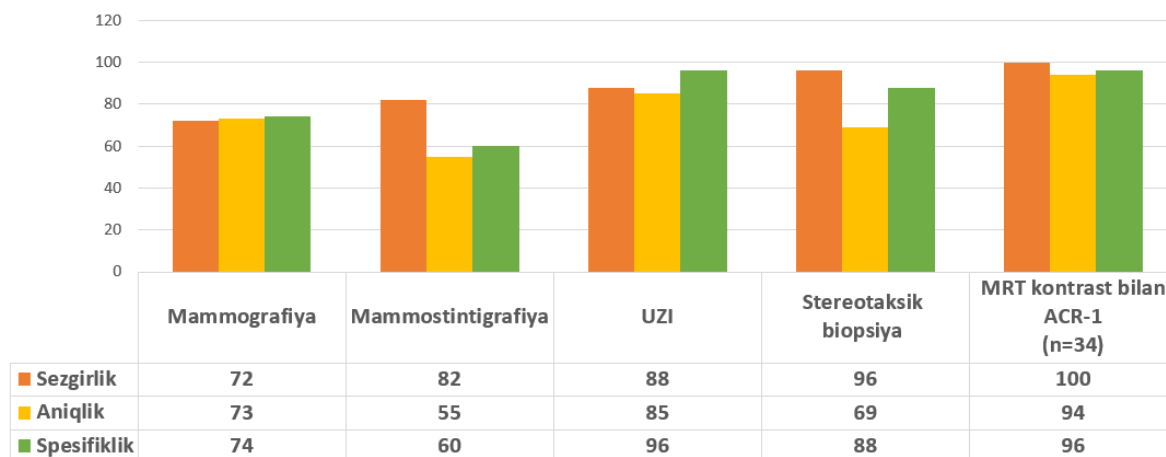
Daslab tekshiruv vena ichiga kontrast yubormasdan bajariladi. (nativ fazada qalinligi kesim - 1 mm dan oshmasligi kerak). Suyak elektron oynasidagi tasvirlar tahlili mikrokalsinatlarni aniqlash imkonini beradi. Keyingisi kesma qalinligi 2 mm gacha bo'lgan arterial va venoz kontrastlash fazalari amalga oshiriladi.

Ko'krak bezining tuzilishidan qat'i nazar (shish fonida yoki chandiqli to'qima bo'lsa ham), MPR yordamida yangi hosilanining nafaqat aniq joylashuvini, balki jarayonning tarqalish ko'lamini ham aniqlashga erishiladi. Bundan tashqari MSKT-mammografiya yordamida ushbu o'smani oziqlantiruvchi qon tomirlarini tasvirlash, shuningdek o'pka to'qimasi, qo'ltiq osti, to'sh yoni va ko'ks oralig'i limfa tugunlarining holatini baholash mumkin.

Trepanobiopsiya - ko'krak bezi saratonini tashxislashning samarali usuli bo'lib, gistologik va immunohistokimyoviy tahlil uchun to'qimalarni olish imkonini beradi. Usul o'simtani aniq tekshirishni, uning turini va biologik belgilarini aniqlashni ta'minlaydi, bu davolash taktikasini tanlash uchun muhimdir [11].

Ko'krak bezi saratonini erta tashxislashning invaziv bo'lmagan usullari orasida molekulyar usullar eng samarali hisoblanadi. O'simtaning aniq mammografik belgilari bo'lgan palpatsiya qilinadigan o'smalar bo'lsa, biopsiya diagnostikasi o'tkaziladi. Bugungi kunda trepanobiopsiya onkomamologlar orasida keng qo'llaniladigan amaliyotga aylandi. Shubhali joylardan parchalarni o'rganish, siqish, ularni talqin qilish, boshqa mavjud usullar bilan birgalikda davolashning radikal usullarini tanlashda va kasallikning oqibatlarini bashorat qilishda yordam beradi.

Radiotermometrik mammografiya issiqlik-viziulizatsiya tizimga asoslangan bo'lib sirt haroratini o'lchaydi va shu yo'l bilan ko'krakning ichki to'qimalari tahlil qiladi (7-rasm). RTM – yetarlicha ta'sirchan usul bo'lib, to'qimadan chiqayotgan issiqlik energiyasini aniqlash bilan orqali ko'krak bezlidagi xavfli hujayralar faolligini va saraton kasalligini aniqlash imkonini beradi. [12]. Bu xavfsiz metodika sanaladi, chunki u ionlashtiruvchi nurlanishsiz amalga oshiriladi va qo'ltiq osti bo'shlig'ini 'z ichiga olgan sohani qamrab olish imkonini beradi.



**3-rasm. Ko'krak bezi saratoni kasalliklarini erta aniqlashda diagnostika usullarining umumiy samaradorligi.**

Pozitron emission tomografiya (PET) - bu organizmda kechayotgan metabolik va fiziologik jarayonlarni kuzatish maqsadida organizmga RFP yuborib, undan taralgan nurlarni registratsiya qilish usuli. Radionuklid – bu yadrosi doimiy parchalanishga moyil bo'lgan nobarqaror atomdir. Inson tanasiga kiritilgandan so'ng RFP tarkibidagi radionuklid parchalanishi natijasida hosil bo'lgan  $\gamma$ -nurlar gamma kameralar yordamida skanerlanadi. Radionuklid tananing patologik tuzilmalariga sog'lom to'qimaga nisbatan ko'p singiydi. Aynan shu tamoyilga asoslanib tanadagi patologiya jarayoni kechayotgan to'qimani sog'lom to'qimadan ajiratib olish mumkin. Bundan tashqari PET a'zo va to'qimalarning funksional xususiyatlarini, qon oqimini, mintaqaviy kimyoviy tarkibini tasvirlash usuli ham hisoblanadi. Tanadagi kechayotgan jarayonga qarab, turli xil tasvirlash maqsadlari uchun turli moddalar qo'llaniladi [13].

PET o'sma va o'sma bo'lmagan kasalliklarni qiyosiy tashxislash uchun zarur. MRT yoki KTda o'sma tuzilmasi PET xavfli o'smalarni tashxislash va ularning o'sish bosqichlariga ajratish imkonini beradi.

**Xulosalar.** Ko'krak bezi saratoni kasalliklarini erta aniqlashdagi diagnostik usullar bir qancha afzalliklar va kamchiliklarga ega bo'lib, ularidan o'z o'rnida foydalanish kasallikni oldini olish, erta aniqlash, diffdiagnostika samaradorligini oshiradi (3-rasm). Ko'krak bezi saratoni kasalliklarini erta aniqlashda raqamli mammografiya tekshiruvi o'rni yuqori bo'lib, ushbu tekshiruv usuli saraton kasalligida 94,3% t o'g'ri ma'lumot berishi aniqlandi [14-16]. Ushbu tekshiruv usuli nafaqat saraton kasalligi balki saraton oldi kasalliklarini ham erta aniqlash va ularni oldini olishda ahamiyati katta ekanligi aniqlandi [17]. Ko'krak bezining rentgenologik va ultratovush tekshiruvi ayollarni kompleks nur tekshiruvidan o'tkazish asosini tashkil etishi kerak. Nur diagnostikasi usullarini kompleks qo'llash ko'krak bezi o'smalarining qiyosiy tashxisotini qisqa vaqt ichida o'tkazish imkonini berdi, bu esa davolash taktikasini va tanlovini yanada ishonchli aniqlashga yordam berdi. Ma'lumki, har qanday diagnostik usul mutlaq emas, u o'zining diagnostik imkoniyatlariga ega, turli usullarni mohirona kompleks qo'shish samarali natijaga olib kelishi mumkin.

### Adabiyotlar

1. O'zbekistonda ko'krak bezi saratoni ko'rsatkichlari dinamikasi: Sabirjanova Zulfiya Rashidovna, zulfiyas@mail.ru, RIOvaRIATM, Toshkent shahri
2. dinamika-pokazateley-raka-molochnoy-zhelezy-v-uzbekistane.
3. Djanklich Sayde Mustafayevna, saydesha@mail.ru, RIOvaRIATM, Toshkent shahri
4. O'zbekiston Respublikasi Sog'liqni saqlash vazirligining "Xavfli o'sma kasalliklari to'g'risida ma'lumot" davlat idoraviy hisobot" - 2019- 2021 yillar uchun 7-shakl.
5. Vourtsis A, Kachulis A. The performance of 3D ABUS versus HHUS in the visualisation and BI-RADS characterisation of breast lesions in a large cohort of 1,886 women. Eur Radiol. 2018 Feb;28(2):592-601. DOI: 10.1007/s00330-017-5011-9.
6. Stavros AT, Freitas AG, deMello GGN, et al. Ultrasoundpositive predictive values by BI-RADS categories 3-5 for solid masses: An independent reader study. Eur Radiol. 2017 Oct;27(10):4307-15. DOI: 10.1007/s00330-017-4835-7.
7. Vesnin A.G., Zaysev A.N., Chebikin I.A., Chernomordikova M.F. Sravnitel'naya otsenka effektivnosti exografii i rentgenografii molochnix jelez // Aktualnie problemi profilaktiki i lecheniya raka molochnoy jelezi. -M., 1993. -B. 22-23.
8. Stereotaksik biopsiyaning ko'krak bezi raki diagnostikasidagi o'rni: D.G. Buxarin "Tomsk ilmiy markazi onkologiya ITI" DM
9. Рожкова Н.И., Прокопенко С.П.,
10. Якобе Л.В. Высокие инвазивные технологии при комплексном клиникорентгено-сонографическом обследовании молочной железы. Мед визуал 2000;(2):34—7.
11. Knopp M.V., Bourne M.W., Sardanelli F. Gadobenate dimeglumineenhanced MRI of the breast: Analysis of dose response and comparison with gadopentetate dimeglumine. AJR 2003;181:663—76.
12. Ko'krak bezlari kasalliklari diagnostikada MSKTning roli: A.B. Abduraimov, t.f.d., I.M.Sechenov nomidagi "Birinchi Moskva davlat tibbiyot universiteti" DUK nur diagnostikasi kafedrasida professori. [umedp.ru/upload/iblock/b62/b6279a94e1d75cdcc3425e715a10e64a](http://umedp.ru/upload/iblock/b62/b6279a94e1d75cdcc3425e715a10e64a)
13. Вестник рентгенологии и радиологии. 2016; 97 (6)
14. DOI: 10.20862/0042-4676-2016-97-6-373-381
15. Ko'krak bezi saratoni diagnozi uchun trepanobiopsiya natijalarining tahlili Urakov K.N. assistant Bozorova M.X. Samarqand Davlat Tibbiyot Universiteti UDK – 616 - 006.04
16. Tagliafico AS, Mariscotti G, Valdora F, Durando M, Nori J, La Forgia D, Rosenberg I, Caumo F, Gandolfo N, Sormani MP, Signori A, Calabrese M, Houssami N. A prospective comparative trial of adjunct screening with tomosynthesis or ultrasound in women with

- mammography-negative dense breasts (ASTOUND-2). *European Journal of Cancer*. 2018 Nov 1;104:39–46.
17. Лучевая диагностика : учебник / Г. Е. Труфанов и др.; под ред. Г. Е. Труфанова. - М. : ГЭОТАР-Медиа, 2015.
  18. Диагностическая значимость маммографии и маммосцинтиграфии с <sup>99m</sup>Tc-MIBI при выявлении минимального рака молочной железы 1 ФГБУ «НИИ онкологии им. Н.Н. Петрова» Минздрава РФ, 2 ГБОУ ВПО «СЗГМУ им. И.И. Мечникова» Минздрава России, Санкт-Петербург
  19. Магнитно-резонансная томография в диагностике непальпируемого рака молочной железы: Сузан Сабир кызы Ватанха\*, Сади Акиф оглы Сарыев Национальный центр онкологии, г. Баку, Азербайджан DOI: 10.17750/KMJ2017-34
  20. Роль ультразвукового исследования в диагностике рака молочной железы УДК 618.19-006.6-073.4/.8 Л.И. Кухарева, В.И. Невожай // Владивостокский государственный медицинский университет, Приморский краевой онкологический диспансер (г. Владивосток)
  21. Ayollarda ko'krak bezi saratononi erta aniqlashda zamonaviy yondashuv: Normatova Sh.A. - Central Asian Medical University tibbiyot universiteti, O'zbekiston Respublikasi Parpiyeva O.R. - Farg'ona jamoat salomatligi tibbiyot instituti.