

**ВЫБОР МЕТОДОВ ЛЕЧЕНИЯ ПЕРЕЛОМА ХАНГМАНА  
(ПОСТТРАВМАТИЧЕСКИЙ СПОНДИЛОЛИСТЕЗ С<sub>2</sub> ПОЗВОНКА)**

**CHOOSING A TREATMENT METHODS FOR HANGMAN FRACTURES  
(TRAUMATIC SPONDYLOLISTHESIS OF C<sub>2</sub>)**

**HANGMAN (С<sub>2</sub> УМУРТҚА ТРАВМАДАН КЕЙИНГИ СИЛЖИШЛАРИ)  
СИНИҚЛАРИДА ДАВОЛАШ УСУЛЛАРИНИ ТАНЛАШ**

*Кузиев Ортиқшер Илмиддинович - PhD, Central Asian Medical University,  
E-mail: ortiqsher@mail.ru*

*Юлдашев Равшан Муслимович – DSc, Республиканский специализированный научно-  
практический медицинский центр нейрохирургии МЗ РУз, E-mail: ravwan@mail.ru*

*Исмоилова Муаззамхон Исроиловна - PhD, Ферганский медицинский институт  
общественного здоровья, E-mail: i.muazzam@mail.ru.*

Кузиев О. И., Юлдашев Р. М., Исмоилова М. И. (2024). ВЫБОР МЕТОДОВ ЛЕЧЕНИЯ ПЕРЕЛОМА ХАНГМАНА (ПОСТТРАВМАТИЧЕСКИЙ СПОНДИЛОЛИСТЕЗ С<sub>2</sub> ПОЗВОНКА). Actacam, 7(7), 12–17. <https://doi.org/10.5281/zenodo.14131184>

**Аннотация:** В данной статье проведен сравнительный анализ результатов лечения больных с посттравматическим спондилолистезом С<sub>2</sub> позвонка (перелом Хангмана) исходя из выбора метода в Ферганском филиале Республиканского научного центра скорой медицинской помощи в течение 2012-2023 гг.

**Ключевые слова:** перелом С<sub>2</sub> позвонка, Гало аппарат, перелом Хангмана, повреждения верхне-шейного отдела позвоночника, перелом аксиса, лечение спондилолистез С<sub>2</sub> позвонка.

**Annotation:** This article provides a comparative analysis of the results of treatment of patients with Hangman's fracture based on the choice of methods in the Fergana branch of the Republican Scientific Center for Emergency Medicine during 2012-2023.

**Key words:** C<sub>2</sub> vertebra fractures, upper cervical spine injury, axis fracture, Halo vest, Hangman fracture, treatment of C<sub>2</sub> spondylolisthesis.

**Аннотация:** Мазкур мақолада 2012-2023 йиллар давомида Республика шошилинч тиббий ёрдам илмий маркази Фаргона филиалида С<sub>2</sub> умуртқа травмадан кейинги силжишлари (Хангман синишлари) аниқланган беморларнинг даволаш натижалари қиёсий тахлили ўтказилган.

**Калит сўзлар:** С<sub>2</sub> халқасини синиши, Гало аппарат, бўйин юқори умуртқалари синиши, аксис синиши, Хангман синиги, С<sub>2</sub> умуртқа спондилолистези.

**Введение:** Перелом Хангмана или посттравматический спондилолистез аксиса определяется как перелом пластинки, суставных фасеток, ножек или частей осевого позвонка. Эти повреждения составляют 4-7% всех переломов шейного отдела позвоночника и до 22% переломов С<sub>2</sub> позвонка [2, 4, 6, 14]. Такие травмы имеют социальное значение, возникают, как правило, у лиц трудоспособного возраста, особенно если они связаны с заболеваниями спинного мозга и его корешков, что приводит к длительным нарушениям и тяжелой инвалидности [1, 4, 8, 14].

В настоящее время существует два основных направления в лечении посттравматического спондилолистеза С<sub>2</sub> позвонка - консервативное (использование голодержателей, торакокраниальной гипсовой повязки) и оперативные методы (Гало-фиксация, металлоостеосинтез) [12, 15]. Отдельно можно выделить группу пациентов,

которым выполняют закрытую репозицию и фиксацию шейного отдела Гало аппаратами различной модификации [3, 5, 8, 9,10, 11, 12].

Каждый год появляются новые имплантаты, предназначенные для надежной стабилизации атлантаксиального сегмента. Однако, при этом блокируется самый подвижный отдел позвоночника, что негативно сказывается на движениях в смежных сегментах. Поэтому, метод Гало-фиксации наиболее перспективное направление в лечении этих повреждений. Данный вид внешней фиксации позволяет получить стабильность поврежденного верхнего шейного отдела позвоночника, а также проводить постепенную дозированную репозицию смещенных фрагментов. При такой тактике неврологические и сосудистые осложнения встречаются намного реже, чем при оперативном лечении.

Проведенный нами анализ данных литературы показал, что в настоящее время улучшение результатов лечения посттравматического спондилолистеза С<sub>2</sub> позвонка является одной из актуальных и требующих решения проблем современной нейрохирургии и вертебрологии, в их числе необходимость выбора оптимальной тактики лечения пациентов с дислокациями С<sub>2</sub> позвонка.

**Цель исследования:** Обоснование и разработка оптимальных методов лечения больных с посттравматическими спондилолистезами С<sub>2</sub> позвонка.

**Материалы и методы:** В период с 2012 до 2023 годы в нашем наблюдении было 32 больных с посттравматическими спондилолистезами аксиса. Среди них мужчин было 22 (68,8%), женщин 10 (31,3%). По механизму травмы преобладали дорожно-транспортные происшествия - 21 (65,6%) случай, реже отмечались бытовые травмы: падение с высоты и ныряние на мелководье были зафиксированы у 11 (34,4%) пациентов. Все больные поступили в остром периоде. Изолированный посттравматический спондилолистез С<sub>2</sub> выявлен у 10 (31,3%) больных. У остальных 22 (68,8%) больных выявлена сочетанная ЧМТ различной степени.

Диагнозы были поставлены по рентгенограммам, включая стандартные рентгенограммы переднезадние, боковые и через открытый рот. Кроме того, для более точной оценки переломов была выполнена мультиспиральная компьютерная томография (МСКТ). Для определения стабильности исследовали степень смещения тела аксиса, угловые смещения, степень диастаза перелома и сегментарного угла С<sub>2</sub>-С<sub>3</sub> позвонков.

Для интерпретации спондилолистеза С<sub>2</sub> позвонка мы использовали классификацию Levine и Edwards [7]. Из 32 пациентов с посттравматическим спондилолистезом у 7 (21,9%) пациентов выявлен перелом I типа, у 16 (50,0%) больных перелом II типа, у 6 (18,8%) больных перелом IIa типа и 3 (9,4%) больных имели переломы III типа.

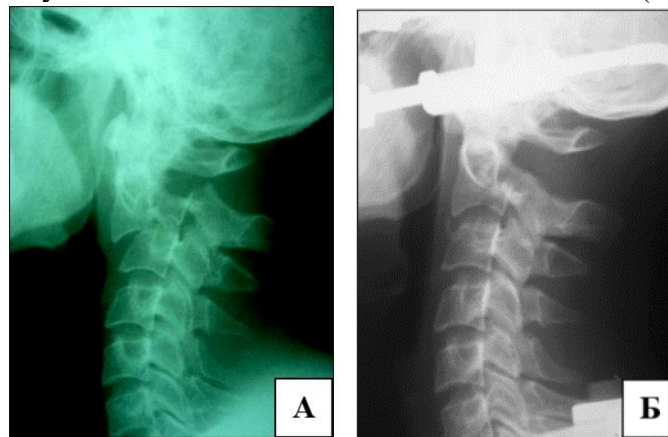
Все больные жаловались на сильные боли в шейной и затылочной области, вынужденное положение головы, резкое усиление болей, связанное с движениями, необходимость постоянного поддерживания шеи при смене положения, головокружение, слабость и нарушения чувствительности в конечностях. Из 32 пациентов только у 2 (6,3%) пациентов болевой синдром был умеренного характера. У остальных 30 (93,8%) пациентов интенсивность болевого синдрома была более 7 баллов по ВАШ.

Выбор метода лечения пациентов с посттравматическим спондилолистезом зависел от смещения костного отломка, стабильности перелома и состояния межverteбрального диска С<sub>2</sub>-С<sub>3</sub>.

С целью стабилизации и восстановления оси С<sub>2</sub> позвонка у 12 (37,5%) больных с посттравматическим спондилолистезом применены консервативные методы лечения. Из них у 4 (12,5%) пациентов выявлен перелом I типа, у 5 (15,6%) перелом II типа и у 3 (9,4%) больных IIa типа. Величина сдвига в сагиттальной плоскости в среднем составила 2,94±0,6 мм. Сегментарный угол С<sub>2</sub> - С<sub>3</sub> был от 18° до 41°.

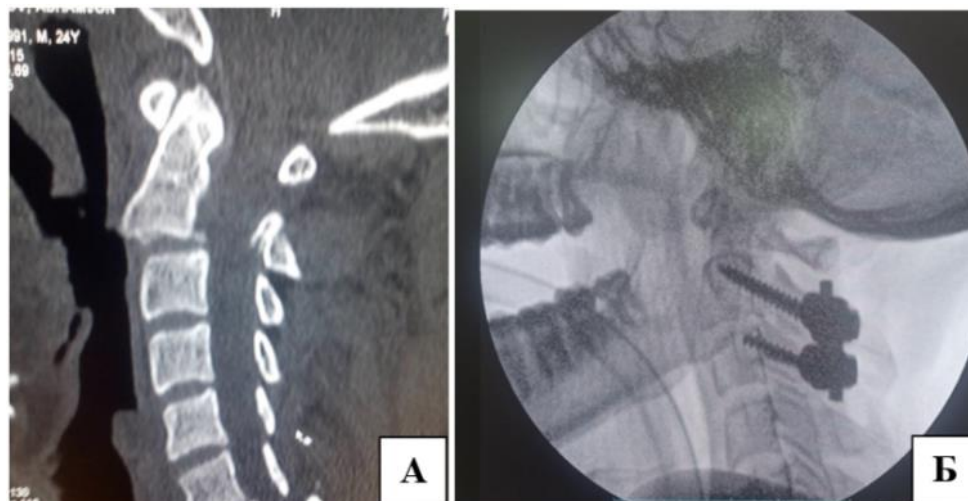
Гало аппарат применен у 13 (40,6%) больных. У 7 (21,9%) больных был выявлен перелом II типа, у 4 (12,5%) больных – перелом IIa типа (Levine and Edwards) и по одному больному были с переломами I и III типа. Средний показатель величины сдвига в сагиттальной плоскости составил 2,94±0,6 мм, сегментарный угол С<sub>2</sub> - С<sub>3</sub> – от 18° до 41°. Гало аппарат

применялся стандартизированным образом на основе обычных клинических методов. Решение о том, когда снимать Гало-аппарат, принималось на основании радиологических признаков сращения, отсутствия боли или минимальной боли в шее (Рис.1).



**Рис.1. Рентгенография боковой проекции. А - рентгенография при поступлении. Б - рентгенография в динамике после Гало фиксации.**

Открытая репозиция и транспедикулярная фиксация  $C_2-C_3$  позвонков применялся 7 (21,9%) пациентам (Рис. 2), у которых при клинико-рентгенологическом обследовании выявлен посттравматический спондилолистез аксиса II и III типа, величина сдвигового смещения составляла  $4,15 \pm 0,6$  мм, а углового смещения в сагиттальной плоскости -  $14,9^\circ \pm 3,9^\circ$ .



**Рис.2. МСКТ и рентгенографический исследования. А – МСКТ исследования при поступлении. Б - рентгенография в динамике после транспедикулярная фиксация  $C_2-C_3$  позвонков.**

Поскольку боль является субъективным параметром, объективно оценить интенсивность болевого синдрома всегда сложно. У всех пациентов оценивали интенсивность боли по стандартной визуально-аналоговой шкале (VAS), неврологические нарушения определяли по шкале ASIA/ISCSI до и после лечения, объем движений в шейном отделе позвоночника - по шкале Segal et al. (1987), функциональную нетрудоспособность - по опроснику NDI (индекс инвалидности шеи) после лечения.

**Результаты:** Для определения ближайших результатов при различных методах лечения и оценки их места в комплексном лечении при повреждении атланта проведено сравнение результатов лечения по полученным клиническим, неврологическим и радиологическим данным. В нашем исследовании развитие положительного исхода статистически чаще наблюдалось у больных с исходным неврологическим улучшением.

В группах, где применяли Гало аппарат (13 больных) и открытых методы фиксации (7 больных) результат был лучше, чем в группе больных, которым применяли жесткий воротник (регресс болевого синдрома, улучшение неврологических нарушений и вправление смещенных отломков).

В результате рентгенологического исследования после проведенного лечения индекс смещения тела в сагиттальном срезе у консервативно леченных больных увеличился с  $2,8 \pm 0,6$  мм до  $3,3 \pm 0,4$  мм, а у больных, получавших лечение с Гало аппаратом, смещение уменьшилось с  $4,3 \pm 0,6$  мм до  $2,4 \pm 0,76$  мм; при открытом способе фиксации смещение снизилось с  $7,75 \pm 1,25$  мм до  $2,75 \pm 0,75$  мм.

В целом, костное сращения наблюдалось у 23 (71,8%) из 32 пациента и достигалось в среднем за  $17,4 \pm 6,2$  недели (минимум 12,4 недели, максимум 20,6 недели). У 8 (66,7%) из 12 пациентов, получавших консервативное лечение с помощью воротника Шанца, наступило сращение перелома. Средний период сращения перелома составил 19,5 недели (диапазон от 12,2 до 22,3 недели). По сравнению с этим, у 11 (84,6%) из 13 пациентов, перенесших Гало фиксацию, наступило сращение перелома С<sub>2</sub> позвонка. Среднее время заживления кости составило 13,6 недель (диапазон от 12,4 до 18,0 недель). Наблюдалась существенная разница во времени сращения костей между группами, применявшими Воротник Шанца и Гало фиксацию. У пациентов, применявших Гало аппарат отмечалась более высокая скорость слияния и более короткое время костного сращения, чем у пациентов, которые получали консервативное лечение.

При динамическом клиническом и неврологическом обследовании у группы больных, получивших консервативное лечение сохранялся болевой синдром умеренного характера. Неврологический статус до лечения в среднем составил  $7,4 \pm 0,2$  балла, а после лечения –  $2,8 \pm 0,4$  балла. У группы больных с Гало аппаратом средний показатель по шкале ВАШ снизился с  $7,6 \pm 0,2$  баллов до  $1,2 \pm 0,5$  балла, среднее оценки неврологических нарушений с  $3,6 \pm 0,4$  баллов до  $4,6 \pm 0,3$  баллов. Открытые методы фиксации достоверно в большей степени улучшали оценку по шкале VAS с  $9,0 \pm 1,0$  баллов до  $1,5 \pm 1,5$  баллов, а неврологическая динамика не ухудшилась (табл. 1).

**Таблица 1.**

**Сравнительный анализ динамики рентгенологических, неврологических и болевых изменений до и после лечения**

Метод лечения		Смещение	Сегментарный угол С2-С3	ASIA, балл	VAS, балл
Консервативное (n=12)	До	$2,8 \pm 0,6$	$16,3 \pm 2,4$	$3,6 \pm 0,3$	$7,4 \pm 0,2$
	После	$3,3 \pm 0,4$	$18,75 \pm 1,6^*$	$4,2 \pm 0,3^{**}$	$2,8 \pm 0,4^{***}$
Гало аппарат (n=13)	До	$4,3 \pm 0,6$	$18,6 \pm 2,7$	$3,6 \pm 0,4$	$7,6 \pm 0,2$
	После	$1,4 \pm 0,4^{**}$	$6,8 \pm 1,9^{**}$	$4,6 \pm 0,3^{***}$	$1,2 \pm 0,5^{***}$
Открытый методы фиксации (n=7)	До	$7,75 \pm 1,25$	$22,5 \pm 7,5$	5,0	$9,0 \pm 1,0$
	После	$2,75 \pm 0,75^*$	$4,45 \pm 4,45$	5,0	$1,5 \pm 1,5^*$

Примечание: значимость различия показателей до и после лечения \*- $p < 0,05$ ,\*\*- $p < 0,01$ ,\*\*\*-  $p < 0,001$

По результатам анкетирования наиболее высокое функциональное восстановление составило 75,0% у пациентов, пролеченных с помощью Гало аппарата. У консервативно леченных пациентов функциональное восстановление составило 50%. Установлено, что легкие функциональные нарушения отмечались у 33,3% больных, получавших консервативное лечение и 25,0% больных, получавших лечение Гало аппаратом. Умеренные расстройства наблюдались у 16,7% консервативно леченных больных; и у группы пациентов, которым использовался Гало-аппарат и Гало-аппарат с супинатором умеренно выраженные нарушения не наблюдались (Таблица 2).

Таблица 2.

## Выраженность показателей по шкалам NDI и Segal после лечения

Показатели	Консервативное (n=12)	Гало аппарат (n=10)	Открытый метод фиксации (n=7)
Segal	13,6±0,88**	16,3±0,65*	18,0*
NDI	15,8±2,6***	3,9±1,0	4,0***

Примечание: \* различие между группами: \*-p<0,05,\*\*- p<0,01, \*\*\*p<0,001

Объем движений шейных позвонков, являющийся одним из основных показателей результатов лечения, оценивали по шкале Segal et al. [13], рекомендованной Американской академией хирургов-ортопедов. По результатам обследования видно, что объем движений достоверно улучшился в группе больных, получавших лечение Гало-аппаратом и при открытом методе фиксации. Отличный результат составил 33,3% при консервативном лечении, 75% при лечении Гало-аппаратом. Хорошие результаты были у 25% пациентов в группе пациентов, использовавших аппарат Гало, и у 50% в группе пациентов, при использовании воротника Шанца.

Осложнения: из 13 больных с Гало аппаратом у 1 произведено раннее снятие Гало-аппарата из-за преждевременного отказа пациента от галофиксации, у 2 больных наблюдались гнойно-воспалительные изменения в области краниального штифта.

**Выводы:**

Выбор лечебной тактики напрямую зависит от степени смещения тела позвонка и сегментарного угла C<sub>2</sub>-C<sub>3</sub> позвонка. Переломы с горизонтальным смещением <5 мм и углом наклона 15 градусов можно лечить с помощью внешней иммобилизации.

Дифференцированный подход при лечении повреждений аксиса с учетом локализации и характера поражения, степени смещения позвонка приводит к улучшению клинических и рентгенологических результатов лечения, ранней реабилитации пациентов, снижению риска инвалидности и предотвращению осложнений.

**Список литературы:**

1. Al-Mahfoudh R. et al. Management of typical and atypical Hangman's fractures //Global Spine Journal. – 2016. – Т. 6. – №. 3. – С. 248-256.
2. Chaudhary S. B. et al. Traumatic atlantoaxial dislocation with Hangman fracture //The Spine Journal. – 2015. – Т. 15. – №. 4. – С. e15-e18.
3. Epifantsev A.G., Makhambaev G.D., Beisenov B.O., Kovalev E.A., Chabdarov N.U. Surgical treatment of complicated injuries of the upper cervical spine // Neurosurgery and neurology of Kazakhstan. 2011. No.4 (25). pp. 4-10.
4. Kang M., Vives M. J., Vaccaro A. The halo vest: principles of application and management of complications //The Journal of Spinal Cord Medicine. – 2003. – Т. 26. – №. 3. – С. 186-192.
5. Kolesov S.V. Clinic, diagnosis and treatment of injuries and diseases of the upper cervical spine: abstract. ... Doctor of Medical Sciences: 14.00.22 / Sergey Vasilyevich Kolesov. – Moscow, 2005. – 48 p.
6. Koller H, Acosta F, Forstner R, Zenner J, Resch H, Tauber M, et al. C2-fractures: Part II. A morphometrical analysis of computerized atlantoaxial motion, anatomical alignment and related clinical outcomes. Eur Spine J. 2009;18:1135–53.
7. Levine AM, Edwards CC. The management of traumatic spondylolisthesis of the axis. J Bone Joint Surg Am. 1985;67:217–226. [PubMed] [Google Scholar]
8. Li X. F., Dai LY, Lu H, Chen XD. A systematic review of the management of hangman's fractures //European Spine Journal. – 2006. – Т. 15. – №. 3. – С. 257-269.
9. Morozov I.N. Epidemiology of spinal cord injury (review) / I. N. Morozov, S. G. Mlyavykh // Medical almanac – 2011. – No. 4. – pp. 157-159.

10. Muller EJ, Wick M, Muhr G. Traumatic spondylolisthesis of the axis: treatment rationale based on the stability of the different fracture types. *Eur Spine J.* 2000;9:123–128. doi: 10.1007/s005860050222. [PMC free article] [PubMed] [CrossRef] [Google Scholar]
11. Murphy H. et al. Management of hangman's fractures: a systematic review // *Journal of orthopaedic trauma.* – 2017. – T. 31. – C. S90-S95.
12. Quziev O. I, Ismoilova M.I. The Use of a Halo-Vest for the Upper Cervical Spine Injuries // *International Journal of Current Research and Review.* – 2021. – T. 13. – №. 3. – C. 108-112.
13. Segal LS, Grimm JO, Stauffer ES. Nonunion of fractures of the atlas. *J Bone Joint Surg Am.* 1987;69:1423–34.
14. Shin J. J. et al. Optimal use of the halo-vest orthosis for upper cervical spine injuries // *Yonsei medical journal.* – 2010. – T. 51. – №. 5. – C. 648-652.
15. Zherebtsov S.V. Principles of reposition in the halo apparatus of fractures of the upper cervical vertebrae with displacement / S. V. Zherebtsov, V. V. Roerich // *Organization of neurotraumatology care for spinal injury. Tez. dokl. repub. nauch. Practical conference – Minsk, 2004.* – pp. 54-57.