

**ЮРАК-ҚОН ТОМИР КАСАЛЛИКЛАРИНИ БАШОРАТ ҚИЛИШДА НОИНВАЗИВ  
УСУЛЛАРНИНГ АҲАМИЯТИ****ЗНАЧЕНИЕ НЕИНВАЗИВНЫХ МЕТОДОВ В ПРОГНОЗИРОВАНИИ СЕРДЕЧНО-  
СОСУДИСТЫХ ЗАБОЛЕВАНИЙ****THE IMPORTANCE OF NON-INVASIVE METHODS IN PREDICTING  
CARDIOVASCULAR DISEASE**

**Ботиоров Муроджон Турғунбоевич** - PhD, доцент  
Central Asian Medical University  
[arsif@mail.ru](mailto:arsif@mail.ru), <https://orcid.org/0000-0003-3986-0350>  
**Ақбарова М.И.** - Фарғона давлат университети

**Аннотация:** Ушбу мақолада юрак қон томир касалликларини диагностика ва прогностика қилишда қўлланиладиган замонавий ноинвазив усулларнинг истиқболлари ва ҳозирги замон тиббиётида уларни аҳамияти тўғрисида сўз борган. Тадқиқотни олиб боришда Фарғона шаҳар иккинчи клиник шифохонаси кардиология бўлимида стационар шароитда даволанган 120 нафар беморларнинг лаборатор, инструментал таҳлиллари билан уларнинг сўлакларини сувсизлантириши орқали олинган кристалл фациялари ўртасидаги боғланишлар ўрганилган. Тадқиқотда қондаги умумий оқсилнинг ортиши сўлак кристаллар четки зоналарида ярим айланасимон ёриқли кристалларни пайдо қилиши, қон таркибида глюкоза ва мочевино миқдорининг ошганлиги кристалл фациясида ёпишган органик типдаги кристалларни пайдо қилиши ва қондаги компонентлар меъёр даражасида бўлганда сўлак фациясида тўғри шохланган дендритсимон кристалларнинг пайдо бўлишилиги аниқланган.

**Калит сўзлар:** дегидратация, кристаллография, стенокардия, фация, билирубин, АЛТ, АСТ, ноинвазив диагностика, прогностика

**Аннотация:** В статье рассматриваются перспективы современных неинвазивных методов диагностики и прогнозирования сердечно-сосудистых заболеваний и их значение в современной медицине. При проведении исследования изучена связь лабораторных и инструментальных анализов 120 больных, находившихся на лечении в кардиологическом отделении второй клинической больницы города Ферганы, с кристаллическими фациями, полученными при обезвоживании их слюны. При исследовании установлено, что увеличение общего белка в крови вызывает образование полукруглых расщелинных кристаллов в краевых зонах кристаллов слюны, увеличение количества глюкозы и мочевины в крови вызывает образование кристаллов органического типа, которые прилипают к кристаллической фации, а при нормальном уровне компонентов в крови в слюнной фации появляются правильно разветвленные дендритные кристаллы.

**Ключевые слова:** дегидратация, кристаллография, стенокардия, фасция, билирубин, АЛТ, АСТ, неинвазивная диагностика, прогностика.

**Abstract:** The article discusses the prospects of modern non-invasive methods for diagnosing and predicting cardiovascular diseases and their importance in modern medicine. The study examined the relationship between laboratory and instrumental analyses of 120 patients treated in the cardiology department of the second clinical hospital in Fergana and crystalline facies obtained by dehydrating their saliva. The study found that an increase in total protein in the blood causes the formation of semicircular cleft crystals in the marginal zones of saliva crystals, an increase in the amount of glucose and urea in the blood causes the formation of organic-type crystals that adhere to the crystalline facies, and with a normal level of components in the blood, regularly branched dendritic crystals appear in the salivary facies.

**Key words:** *dehydration, crystallography, angina, fascia, bilirubin, ALT, AST, non-invasive diagnostics, prognostics.*

**Кириш.** Юрак-қон томир касалликлари (ЮҚТК) дунёдаги энг кўп тарқалган ва ўлимга олиб келувчи касалликлардан бири ҳисобланади. Статистикага кўра, бу касалликлар туфайли ҳар йили миллионлаб инсонлар ҳаётдан кўз юмади. ЮҚТКларнинг эрта аниқланиши ва прогноз қилишда самарали ташхис қўйиш муҳим рол ўйнайди. Шу муносабат билан ноинвазив усуллар, яъни организмга аралашмасдан ташхислаш усуллари юрак-қон томир касалликларининг диагностика ва прогнозини яхшилашда муҳим аҳамият касб этмоқда. ЮҚТКларни диагностика қилишда ноинвазив усуллар, айниқса, бемор организмга киришсиз, енгил ва қулай усуллар катта афзалликларга эга. Сўнгги тадқиқотлар шундан далолат берадики, организмдаги турли ўзгаришлар сўлакда акс этади ва бу биосуқлик орқали касалликларнинг турли босқичларини баҳолаш мумкин. Шу жумладан, сўлак кристаллографияси (сўлакдаги минераллар ва кристалллар таркибини ўрганиш) юрак-қон томир касалликлари ҳолати ва ривожланиш даражасини башорат қилишда янги ноинвазив усул сифатида эътибор қозонмоқда [1].

Ноинвазив диагностика технологиялари – бу танада тўғридан тўғри жарроҳлик аралашувисиз амалга ошириладиган усуллар бўлиб, улар инсон саломатлигига салбий таъсир этмайди. Бундай усуллар катта афзалликларга эга: бемор учун хавфсиз ва енгил, шунингдек, ташхис жараёни тез ва самарали ўтади. Қуйида ЮҚТКларни аниқлаш ва башорат қилишда кенг қўлланиладиган асосий ноинвазив усуллар кўриб чиқилади [1, 2].

Сўлак кристаллографияси – бу усул организмдаги турли моддалар концентрацияси ва структураси ҳақида маълумот олишга имкон беради. Сўлак – инсон организмдаги биологик суюқликлардан бири бўлиб, у ўзининг бой таркиби ва организмдаги умумий саломатлик ҳолатини акс эттирувчи компонентлари билан ажралиб туради. ЮҚТКларнинг ривожланишида ёки оғирлашувида сўлак таркибидаги маълум кристалллар структураси ва моддалар концентрацияси ўзгаради, бу эса касалликларни эрта аниқлашга ёрдам беради [7].

Сўлак турли хил биологик молекулаларни ўз ичига олади: ферментлар, аминокислоталар, электролитлар, микроминераллар ва бошқа муҳим компонентлар. ЮҚТК ривожланганда ёки организмдаги қон айланиш тизимида ўзгаришлар юз берганда, бу ўзгаришлар сўлак таркибида намоён бўлади. Масалан, организмдаги стресс ёки яллиғланиш жараёнлари ферментлар ва бошқа молекулалар концентрациясининг ошишига олиб келиши мумкин. Сўлакдаги кристалллар структурасини тадқиқ қилиш, айниқса, юрак-қон томир касалликлари билан боғлиқ турли босқичларда рўй берадиган ўзгаришларни башорат қилиш имконини беради. ЮҚТК ривожланганда сўлакда турли хил минераллар концентрацияси ошиши мумкин ва улар кристалл структурасини ўзгартиради. Сўлак кристаллографияси орқали қуйидаги ўзгаришларни кузатиш мумкин:

Структура ўзгаришлари: ЮҚТКга чалиниш мумкин бўлган беморларда сўлакдаги кристалл структуралари мавжуд бўлмаганлардагига нисбатан бошқача бўлади. Бунда турли хил структурали кристалллар юзага келиши ва уларнинг ўзига хос конфигурациялари юрак ёки қон томирлари ҳолатига кўра ўзгариши мумкин.

Ионлар концентрациясининг ўзгариши: ЮҚТК билан боғлиқ турли метаболик жараёнларда кальций, натрий ва бошқа муҳим ионлар концентрацияси ўзгариши мумкин. Бу ўзгаришлар сўлакдаги кристалллар таркибида кўзга ташланади ва уни тадқиқ қилиш орқали бемор ҳолати ҳақида маълумот олиш мумкин.

Сўлак кристаллографияси – бу ноинвазив ва осон усул бўлиб, у қуйидаги афзалликларга эга: Тезкор диагностика: Беморлардан сўлак олиш осон ва бу жараён тез амалга оширилади, шунингдек, лаборатория текширувлари учун кам вақт талаб қилади. Таъсирсиз усул: Бу усул организмга зарар етказмайдиган тарзда амалга оширилади. Бу бемор учун оғриқсиз ва хавфсиздир. Кўп босқичли назорат: Сўлак кристаллографияси орқали беморлар саломатлигини турли вақтда текшириш ва уларнинг ҳолатини даврий равишда кузатиш

мумкин. Бу касаллик ривожланишининг ҳар бир босқичини башорат қилишда ёрдам беради [3-6].

**Тадқиқотнинг мақсади:** Юрак қон томир тизими касалликларида беморларга эрта ташхис қўйиш ва уларни даволаш тактикаларини тўғри белгилаш

**Тадқиқотнинг материал ва усуллари:** Тадқиқот ишида Фарғона шаҳар иккинчи клиник шифохонасининг кардиология бўлимида ётиб даволаниб чиққан 120 нафар беморларнинг лаборатор, инструментал ва сўлакнинг сувсизлантирилган кристалл фациялари ўзаро солиштирилиб таҳлил қилинди. Текшириш усуллари Фарғона шаҳар иккинчи клиник шифохонасининг биокимёвий лабораториясида ўтказилди.

**Натижалар ва муҳокамалар.** Фарғона шаҳар иккинчи клиник шифохонасининг кардиология бўлимида ётиб даволанган 120 нафар беморларнинг 77 нафарини (64%) аёллар ва 43 нафарини (36%) эркаклар ташкил қилди. Ёш жиҳатидан аёллар 46-72 ёш оралиғида ва эркаклар 53-77 ёш оралиғида бўлиб, ётган беморларнинг 52 нафари (44%) гипертония касаллиги билан, 64 нафари (53%) юрак ишемик касаллиги билан ва 4 нафари (3%) сурункали юрак етишмовчилиги касаллиги билан шифохонага ётқизилган. Беморларнинг барчаси касалхонага ётишдан олдин ва даволаниб бўлгандан кейин касалхонадан чиқарилишидан олдин биокимёвий таҳлил учун қон нализлари топширганлар. Бундан ташқари ҳар бир бемордан қўшимча ташхис учун сўлаклари олиниб, буюм ойнасида қатъий горизонтал ҳолатда ҳаво ҳаракати минимал бўлган шароитда сувсизлантирилди. Олинган фациялар Leica MZ12.5 стереоскопик микроскопда рақамли форматга ўтказилди. Сўлак намуналари беморлардан бир кун олдин дори воситаларини истеъмол қилмаган, эрталабки тиш ювилмаган ҳолда 5 мл дан олиниб, центрифугаланиб буюм ойначасига 15 мкл дан томизилди.

Маълумки сўлак таркибидаги макро ва микроэлементлар қуритилганда фацияда турли хил кристалларни пайдо қилади. Асосан сўлак кристалларида мох фигуралари, дендритлар, монокристаллар, поликристаллар, папоротниксимон кристаллар пайдо бўлади. Қуйидаги жадвалда сўлак ва қон плазмасидаги неорганик моддалар берилган.

1-жадвал.

**Аралаш сўлак ва қон плазмаси таркибидаги неорганик моддалар (ммоль/л)**

Моддалар	Сўлак	Қон плазмаси
Натрий	6,6-24,0	130-150
Калий	12,0-5,0	3,6-5,0
Хлор	11,0-20,0	97,0-108,0
Умумий кальций	0,75-3,0	2,1-2,8
Неорганик фосфат	2,2-6,5	1,0-1,6
Биокарбонат (HCO)	3,0-7,0	3,0-5,0
Тиоцианат (SCN)	0,5-1,2	0,1-0,2
Мис	0,3	0,1
Йод	0,1	0,01
Фтор	0,001-0,15	0,15

Сўлак кристалларининг морфологик типлари бўйича визуал морфометриясини биз классификациялаб чиқдик. Бунда алоҳида зоналарнинг пайдо бўлиши, кристалларнинг ва аморф жисмлар мавжудлиги, текстурада бир текис тақсимланиши, бундан ташқари сўлакдаги

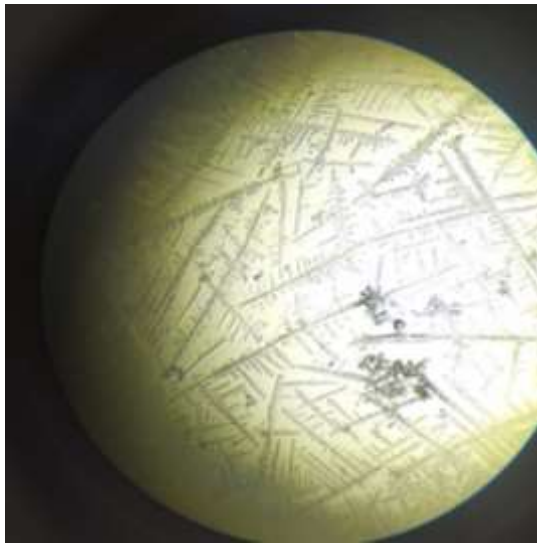
оқсилларнинг мавжудлиги ҳисобига кристаллнинг четки зоналарини пайдо бўлишлиги инбатга олинди. Булар натижасида сўлак микрокристалларининг тўртта типи ажратилди:

I тип – ўзида дарахтсимон йирик кристаллопризматик структураларни намоён қилган ва томчининг барча юзасида бир текис тақсимланган тиниқ фация (1-а расм);

II тип – марказий қисмда дарахтсимон алоҳида кристаллопризматик структуралар аниқланган ва айрим кристалллар бир бири билан боғланмаган фация бўлиб, периферик соҳада кам ҳолларда органик тузилмалар мавжуд (1-б расм);

III тип – тўлиқ майдон бўйлаб нотўғри формадаги структуралар хаотик тарқалган, бундан ташқари маълум миқдорда ёпишган органик тузилма кристаллари мавжуд фация (1-в расм);

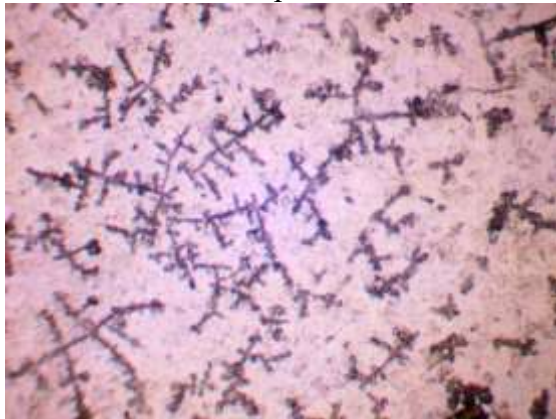
IV тип – тўлиқ кўриш майдони периметрида ёлғиз майда нотўғри шаклдаги майда кристалллар жойлашган ҳамда тиниқ ориентацияланмаган фация (1-г расм).



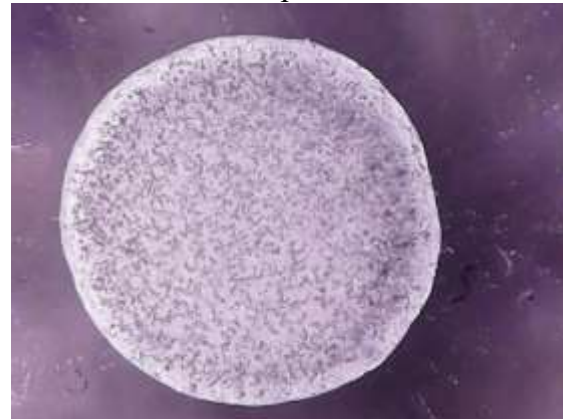1 а расм



1 б расм



1 в расм



1 г расм

**1-Расм. Сўлак микрокристалларининг типлари**

Сўлак микрокристаллизациясининг миқдорий кўрсаткичлари И.О. Походенько-Чудаков усули бўйича Д.А. Доменюк модификацияси асосида ҳисобланди.

Сўлак фацияси ҳар бир квадратида микрокристаллизациянинг (I, II, III, IV) кўрсаткичлари куйидагича ҳисобланди:

$$M = \frac{1N_I + 2N_{II} + 3N_{III} + 4N_{IV}}{N_I + N_{II} + N_{III} + N_{IV}},$$





Бу ерда NI, NII, NIII, NIV– сўлакнинг I, II, III, IV типлари микрокристаллизациясидаги мос ҳолдаги квадрантлар сони; 1, 2, 3, 4 – I, II, III, IV типлардаги микрокристаллизациянинг коэффицентлари.

Шуни алоҳида таъкидлаш керакки, бу усул билан сўлак микрокристалларининг морфотекстурасини таҳлил қилиш усули ёрдамида фацияларнинг структур тузилишининг 35 комбинацияси, 13 та миқдорий кўрсаткич бўйича 1 дан 4 гача бўлган ораликда ўзгарувчан турлари аниқланди.

Беморлар қон плазмаси биокимёвий таҳлилидаги умумий оқсил, креатинин, мочевина, холестерин, фибриноген, глюкоза, бошқа фермент ва минерал моддаларнинг миқдори сўлак кристалларида ҳам ўзининг белгиларини намоён қилиб, турли фигураларни ҳосил қилади. Бу фигуралар касалликка эрта ташхис қўйишга, бемордан ҳар доим ҳам қон таҳлилларини олмасдан, умуман ноинвазив бўлган сўлак олинади ва унинг кристалл фациялари кузатилган ҳолда тиббиёт ходимларига тўғри даволаш тактикасини танлашга ёрдам беради.

2-жадвал.

**Айрим беморлар қонининг биокимёвий таҳлили ва уларнинг сўлак кристаллари фацияси**

Бемор	Қон биокимёвий таҳлили		Меъёра	Сўлак кристалли фацияси
Бемор №1 60 ёш	Холестерин	3.8	3.5-6.2 ммоль/л	
	Глюкоза	4.6	3.6-6.3 ммоль/л	
	АЛТ	0.19	0.40 Ед/л	
	Билирубин	6.5	5.1-20.5 мкмоль/л	
Бемор №2 72 ёш	Холестерин	3.8	3.5-6.2 ммоль/л	
	Глюкоза	4.7	3.6-6.3 ммоль/л	
	АЛТ	0.27	0.40 Ед/л	
	Билирубин	6.5	5.1-20.5 мкмоль/л	
	Креатинин	91	70-127 мкмоль/л	
	Мочевина	8.02	2.5-8.3 ммоль/л	
	Умумий оқсил	98	64-83 г/л	
Бемор №3 69 ёш	Холестерин	4.3	3.5-6.2 ммоль/л	
	Глюкоза	10.3	3.6-6.3 ммоль/л	
	АЛТ	0.42	0.40 Ед/л	
	Билирубин	11	5.1-20.5 мкмоль/л	
	Креатинин	99	70-127 мкмоль/л	
	Мочевина	9.13	2.5-8.3 ммоль/л	
	Фибриноген	2.8	2-4 г/л	
Умумий оқсил	66.4	64-83 г/л		
Бемор №4 48 ёш	Холестерин	5.3	3.5-6.2 ммоль/л	
	Глюкоза	8.9	3.6-6.3 ммоль/л	
	АЛТ	0.25	0.40 Ед/л	
	Билирубин	18	5.1-20.5 мкмоль/л	
	Креатинин	99	70-127 мкмоль/л	
	Мочевина	8.13	2.5-8.3 ммоль/л	
	Фибриноген	3	2-4 г/л	
Умумий оқсил	66.4	64-83 г/л		

Юқоридаги жадвалдан кўриниб турибдики, Бемор №1 нинг сўлак фациясида турли хилдаги ноаниқ конкрементлар пайдо бўлган бўлса, Бемор№2 да фациянинг четки зонасини пайдо бўлиши кузатилган. Бу қонда оқсил миқдорининг ортиши билан изоҳланади. Умумий

оксилнинг меъёрдан ортанлиги сўлак кристаллари фациясида ярим айланасимон ёрикли кристалларни пайдо қилади. Бемор №3 да эса қон таркибида глюкоза ва мочевино микдорининг ошганлиги кристалл фациясида ёпишган органик типдаги кристалларни пайдо қилмоқда. Бемор №4 да қондаги компонентлар меъёр даражасида бўлганда сўлак фациясида тўғри шохланган дендритсимон кристалларнинг пайдо бўлиши кузатилади. Агар қон таркибида магний, калция, натрий минераллари меъёрдан ошганда кристалл фациясида монокристаллар, поликристаллар пайдо бўлиш эҳтимоллиги ортади.

Хулоса қилиб шуни айтиш мумкинки, юрак-қон томир касалликларини башорат қилишда ноинвазив усуллар катта аҳамиятга эга бўлиб, улар юқори аниқликдаги ташхис қўйиш ва прогноз қилиш имкониятини беради. Бундай усуллар ёрдамида касалликларни эрта босқичда аниқлаш ва даволаш, хавфни камайтириш ҳамда беморлар саломатлигини яхшилаш мумкин. ЮҚТКларнинг профилактикаси ва эрта аниқланиши келгусида тиббиёт соҳасида янада ривожланиб, янги ноинвазив технологияларнинг татбиқ этилишига катта ёрдам беради.

Сўлак кристаллографияси юрак-қон томир касалликларини башорат қилишда ноинвазив ва самарали усул сифатида ўз аҳамиятини топмоқда. Ушбу усулнинг қулайлиги, тезкорлиги ва хавфсизлиги унинг келажакда кенг қўлланилишига йўл очади. Сўлакдаги кристаллар таркиби ва структурасини тадқиқ қилиш орқали ЮҚТК ривожланишининг эрта белгилари ва хавфли даражаларини аниқлаш мумкин. Бунда касалликларнинг оғир тус олиши олдини олиниб, беморларнинг ҳаёт сифати яхшиланади. Бундан ташқари тиббиёт ходимларига даволаш самарадорлигини оширишга ҳамда тўғри даволаш тактикасини танлашга хизмат қилади.

#### Фойдаланилган адабиётлар

1. Шабалин В.Н., Шатохина С.Н. Морфология биологических жидкостей человека. – М.: Хризостом, 2001. – 304 с.: ил.
2. Ботиров М.Т., Абдуманов А.А. Карабаев М.К. Диагностическая информативность кристаллографических изображений биологических жидкостей и их компьютерное распознавание Информационные технологии в медицине Перспективы развития информационных технологий С. 204-209
3. Карабаев М., Ботиров М.Т., Гасанова Н.М. Морфологические показатели микрокристаллов дегидратированной слюны как индикатор донозологического уровня здоровья Евразийский Союз Ученых (ЕСУ) # 8(77), 2020
4. Ботиров М.Т., Абдуманов А.А. Карабаев М.К. Диагностическая информативность кристаллографических изображений биологических жидкостей и их компьютерное распознавание Информационные технологии в медицине Перспективы развития информационных технологий С. 204-209
5. Шатохина Светлана Николаевна Диагностическое значение кристаллических структур биологических жидкостей в клинике внутренних болезней Медицина14.00.05 — Внутренние болезни 1995 год //С.88
6. Mukhammadjon Karabaev, Gasanova Nigora Mukhtarovna, Botirov Murodjon Turgunbaevich Morphological Indicators of Dehydrated Saliva Microcrystals as an Indicator of One's Prenosological Level/Journal of Preventive Medicine// Vol.5 No.6:68, 2020, P. 1-5
7. М. К. Karabaev, М. Т. Botirov, N. М. Gasanova, The subjective health index as a criterion for assessing the level of the prenosological state of the body/Asian Journal of Advances in Medical Science //2(4): 9-15, 2020. P. 9-15;